Det lægevidenskabelige Studienævn

Aarhus Universitet

Den lægevidenskabelige Kandidatuddannelse ved Aarhus Universitet

3.semester

Eksamen

Multiple Choice prøve i Hjerte-Lunge-Kar

Onsdag d. 9.januar 2013, kl. 10.15-12.15

Tilladte hjælpemidler: Alle

Mailkommunikation under eksamen, herunder til medstuderene betragtes som eksamenssnyd og medfører bortvisning fra eksamen. I skal derfor sørge for, at mail, MSN, sociale medier etc. er deaktiveret.

Opgaven besvares på det udleverede svarark, der påføres eksamensnummer.

Opgavebesvarelsen afleveres i udleveret kuvert, der påføres eksamensnummer samt prøvens navn.

Bedømmelse efter 7-trinsskalaen.

Spørgsmål 1

65-årig tidligere rask mand udvikler kl. 20.15 pludseligt kraftige, trykkende brystsmerter. Patienten tager 1 g paracetamol og et glas mælk. Smerterne klinger af efter ½ time. Kl. 22.10 recidiverer smerterne og patienter tager på skadestuen. Du ser patienten kl 23.15. Smerterne er på ny klinget af.

Patienten ryger 10 cigaretter dagligt og drikker ½ flaske vin om dagen. Arbejder som free-lance journalist.

Objektivt: Upåvirket. BT 135/80. Puls 76, regelmæssig. BMI 26. Temperatur 37,5 C (rektalt). Normal hjerte- og lungestetoskopi. Let ømhed sv til musculus pectoralis på venstre side.

EKG viser sinusrytme, frekvens 80. Venstresidigt grenblok.

Hvad er den mest sandsynlige diagnose?

A: akut koronart syndrom

B: gastritis

C: perikarditis

Spørgsmål 2

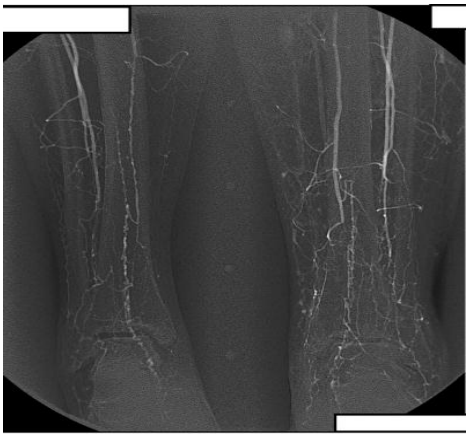

En ca. 40 årig kvinde med stort cigaretforbrug igennem mange år er henvist til karkirurgisk ambulatorium til undersøgelse og behandling pga. flere års ukarakteristiske smerter i begge fødder og nu – i løbet af få uger – med udvikling af perifer sår, som det fremgår af det kliniske foto.

Der blev udført en angiografisk undersøgelse med påvisning af perifere forandringer, som vist på billedet til højre.

Hvad er den mest sandsynlige diagnose hos denne 40-årige kvinde med bilaterale, perifere sår på fødderne med de viste karakteristiske, angiografiske fund?

A: Diabetes mellitus med perifer angiopathi

B: Perifere atherosclerose

C: Morbus Buerger

Spørgsmål 3

En 30-årig kvinde indlægges med pludseligt indsættende åndenød og hjertebanken. Ved den kliniske undersøgelse findes patienten hvile dyspnoisk, påskyndet puls = 110 s.p.m.. BT 100/70 mmHg, EKG og ekkokardiografi viser højresidig trykbelastning med et estimeret pulmonaltryk på 40 mm Hg.

Hvilken undersøgelse skal man henvise til for at afgøre, om patienten har en central lungeemboli?

A: CT angiografi af thorax

B: Rtg thorax

C: Ventilations/perfusions skintigrafi

Spørgsmål 4

En 49-årig kvinde indlægges pga. svær aortastenose medførende åndenød svarende til NYHA-klasse III. Der er fundet operationsindikation og man planlægger således at udskifte hendes klap med en artificiel klap, en såkaldt mekanisk klap.

Man vælger ikke en biologisk klap (grise- eller kalveperikardieklap), da klappen kan risikere at

A: At blive afstødt?

B: Klappen degenerer i løbet af 5-10 år?

C: Har meget stor trombogenecitet?

Spørgsmål 5

Tuberkulosebakterien er en langsomt voksende bakterie med en syre-alkoholfast kapsel. Behandlingen er sædvanligvis langvarig og standardbehandlingen er reguleret af WHO.

Hvad er standardbehandlingen for tuberkulose?

A: Rimactan, Isoniazid, Pyrazinamid og Myambutol i 4 måneder.

B: Rimactan og Isoniazid i 6 måneder og Myambutol og Pyrazinamid i 2 måneder.

C: Myambutol, Isoniazid , Rifampicin og Isoniazid i 6 måneder.

Spørgsmål 6

Dyspnø er et begreb bestående af mange komponenter. Peter Jensen er KOL-patient, og har åndenød ved anstrengelse. Der er forskellige måder at kvantitere åndenød på.

Hvilke komponenter indgår i vurderingen af sværhedsgraden af KOL?

A: MRC score, lungefunktion, antal exacerbationer/år

B: Lungefunktion, rtg af thorax, 6 minutters gangtest

C: Antal pakkeår, BMI, lungefunktion

Spørgsmål 7

En 40-årig mand kommer til planlagt kontrol i dit ambulatorium. Han har været fulgt gennem nogle år(sidst for et år siden) for aortainsufficiens og aorta ascendens dilatation på baggrund af bikuspid aortaklap. På det seneste har patienten oplevet tilfælde med oppressionsfornemmelse i brystet i forbindelse med løbeture og fornemmelse af hjertebanken. Ekkokardiografi viser betydende aortainsufficiens på baggrund af bikuspid aortaklap og tiltagende dilatation af venstre ventrikel som nu måler 7 cm(sidste gang 6,3 cm) i diastole. Der er lavet en hjerte CT som viser normale kranspulsårer og ingen karanomalier. Aorta ascendens er kun let dilateret med maksimal diameter på 4 cm.

Hvad er den bedste strategi for patientens videre behandling

A: Medicinsk behandling med diuretika, og ny ekkokontrol om 6 måneder

B: Indstille til operation med indsættelse af klapprotese i aortaostiet

C: Medicinsk behandling med ACE-hæmmer samt evt. β-blokker og ny ekko kontrol om 6 måneder

Spørgsmål 8

22-årig kvinde indlægges efter tilfælde med hurtig hjertebanken og nærbesvimelse. Har haft adskillige episoder med hurtig hjertebanken igennem de seneste 8 år, men tidligere altid kun helt korte i varighed. Aktuelle episode af 2 timers varighed og ledsaget af sveden, kraftig utilpashed og nærbesvimelse. Patienten er tidligere rask og får ingen medicin. Læser jura og spiller håndbold i fritiden. Patientens episode med hjertebanken stoppede i ambulancen på vej til hospital. Ved ankomsten til hospitalet er patienten fuldstændigt velbefindende med normalt BT og puls 70/min.

Patientens EKG ses her:

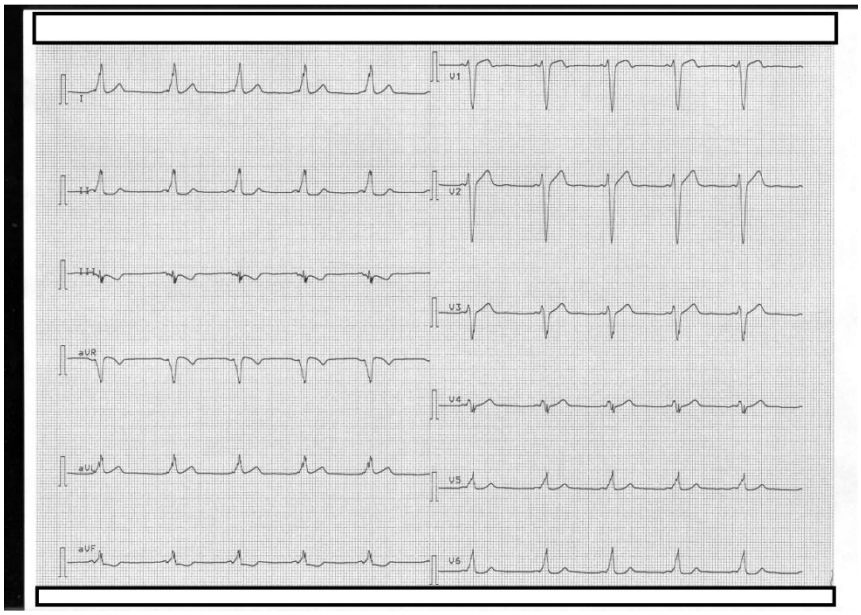

Hvad er diagnosen, og hvordan skal patienten behandles?

A: WPW (Wolf-Parkinson-White) syndrom. Patienten indlægges og konfereres med kardiologisk center med henblik på ablationsbehandling.

B: WPW (Wolf-Parkinson-White) syndrom. Patienten sendes hjem og tilrådes at kontakte egen læge ved nye længerevarende episoder.

C: Atrio-ventrikulær reentry takykardi (AVNRT). Patienten sendes hjem og henvises til elektiv ablationsbehandling.

Spørgsmål 9

Visse allergier er potentielt livstruende, som f.eks. allergi overfor bi- og hvepsestik.

En 55-årig biavler henvises efter at have udviklet almen utilpashed, abdominalsmerter og nældefeber efter et bistik. Hvilket beredskab skal patienten have udleveret?

A: Prednisolon og antihistamin

B: Epipen og panodil

C: Prednisolon, antihistamin og epipen

Spørgsmål 10

Hvad er 30-dages mortaliteten for tiden i Danmark ved akut, åben operation for ruptur af non-specifikt, infrarenalt aortaaneurysme?

A: 20-25%

B: 40-45 %

C: 30-35 %

Spørgsmål 11

Du modtager en mand på 22 år på skadestuen. Han er tidligere sund og rask og er studerende. Han fik pludseligt indsættende dyspnø samt diffuse skærende smerter i thorax. Ved den objektive undersøgelse findes der dyspnø, puls 110 s.p.m., BT 120/78, St.c: ingen mislyde, St.p: nedsat luftskifte på venstre lungefelt, normalt ekspirium.

Hvad bør det næste trin i udredningen være?

A: Tage et Rtg. af thorax

B: Observere patienten de næste 2 timer og så foretage fornyet vurdering

C: Tage et EKG

Spørgsmål 12

68-årig mand følges i hjertesvigt-klinikken. Ti år tidligere blodprop i hjertet og for to år siden koronar bypass operation med grafter til LAD og RCA. Er aktuelt på grund af lettere angina pectoris og den betydelige åndenød undersøgt med koronararterie-arteriografi, som viser velfungerende grafter og ingen nye stenoser. Ekkokardiografi viser LVEF 25 %, LVEDD 69 mm, dyssynkron kontraktion af venstre ventrikel, let funktionel mitralinsufficiens. Patienten er i NYHA klasse III.

Aktuelt velkompenseret på medikamentel behandling omfattende: ramipril 5 mg x 2, carvedilol 25 mg x 2, spiron 50 mg x 1, magnyl 75 mg x 1, simvastatin 40 mg x 1.

Patientens EKG ses her, QRS bredde 165 ms:

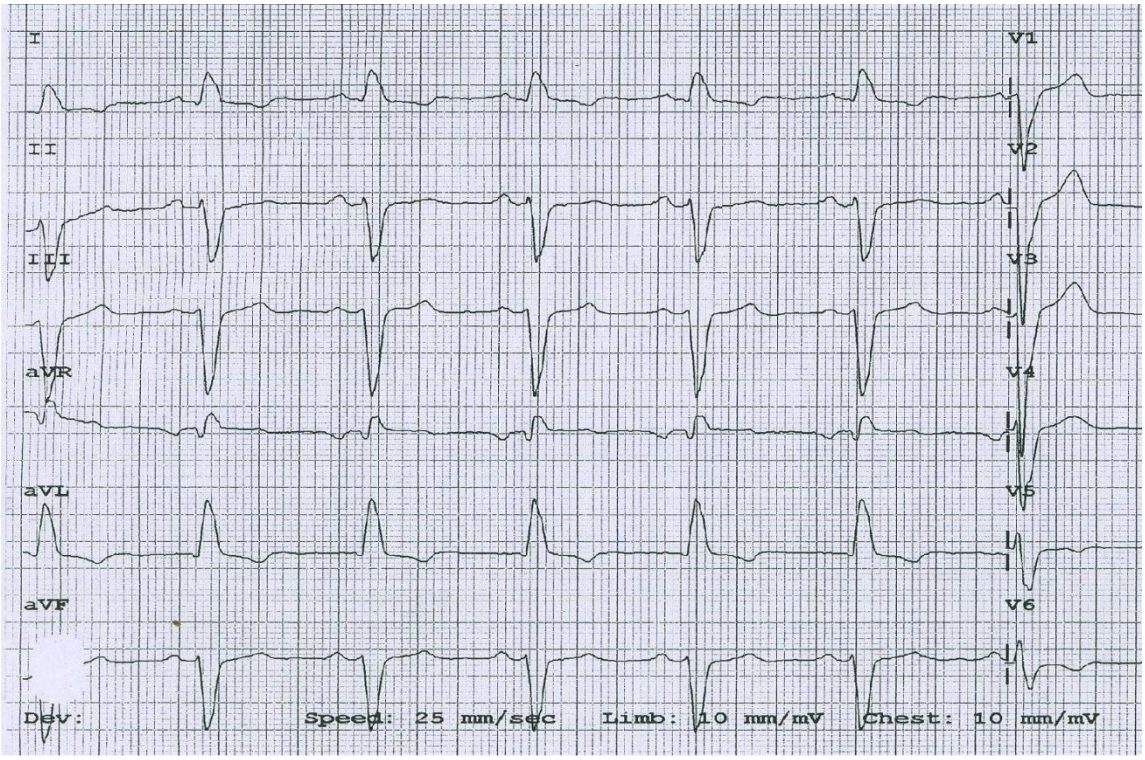

Hvilket tiltag er indiceret hos denne patient?

A: Patientens medikamentelle behandling skal optimeres, og man bør opstarte antiarytmisk behandling med cordarone for at forebygge ventrikulær taky-arytmi med henblik på at beskytte patienten imod pludselig død.

B: Patienten bør henvises til implantation af 2-kammer pacemaker (DDD) til forebyggelse af pludselig død idet risikoen for komplet AV blok er betydeligt øget vurderet ud fra patientens EKG.

C: Patienten bør henvises til implantation af en biventrikulær ICD-enhed (CRT-D) til behandling af hjertesvigt og forebyggelse af pludselig død.

Spørgsmål 13

En 53-årig mand indlægges akut på Regionshospitalet Herning med pludselig opståede prækordial smerter. Ekg viser ingen specifikke forandringer og der er intet enzymudslip. Der foretages TTE og man får mistanke om en intimaflap i aorta ascendens. CT-skanning bekræfter, at det drejer sig om en A-dissektion. Patienten er smertepåvirket og ligger med et blodtryk på 95/60.

Hvad vil du stille op med patienten?

A: Smertedække patienten og køre patienten til nærmeste Karkirurgiske Afdeling til operation

B: Smertedække patienten og køre patienten op på stamafdelingen til observation

C: Smertedække patienten og transportere patienten til Thoraxkirurgisk Afdeling mhp. akut kirurgi

Spørgsmål 14

En 70 årig ex-ryger med normal lungefunktion og ingen væsentlig tidligere sygdom får lavet CT af thorax og øvre abdomen. Herpå ses malignt udseende tumor på 5 cm midt i højre overlap. Der ses ingen forstørrede lymfeknuder. PET-skanning finder tumor med kraftigt øget FDG-optagelse, men ikke andre PET-positive foci. Transthorakal finnålsbiopsi af tumor viser planocellulært karcinom.

Hvilken undersøgelse er obligatorisk før behandlingstilbud?

A: Ekkokardiografi

B: Bioptisk undersøgelse af mediastinale lymfeknuder

C: Regional lungefunktionsundersøgelse

Spørgsmål 15

Hvad er den vigtigste faktor for prognosen ved akut lungeemboli?

A: Mængden af trombemateriale i pulmonal arterierne

B: Graden af højre ventrikel dysfunktion

C: Patientens alder

Spørgsmål 16

En 50-årig mand henvender sig pga. 2 ugers hoste. Han hoster med lysegult ekspektorat. Han har følt sig lidt træt i de 2 uger og haft enkelte svedeture om natten. Har ikke målt temperatur.

Patienten er eks-ryger, 30 pakkeår, med rygestop 2 år før aktuelle henvendelse.

Hvad er den mest sandsynlige årsag til patientens hoste?

A: Luftvejsinfektion

B: lungetumor

C: Kronisk obstruktiv lungesygdom

Spørgsmål 17

En 48-årig kvinde indlægges pga. vedvarende produktiv hoste, træthed, subfebrilia og et vægttab på omkring 10 kg over 3 måneder. Hun er ryger, 25 cigaretter/dag (30 pakkeår); moderat alkoholoverforbrug (28 genstande om ugen). Indtil for 3 måneder siden ellers rask.

Røntgen af thorax viser:

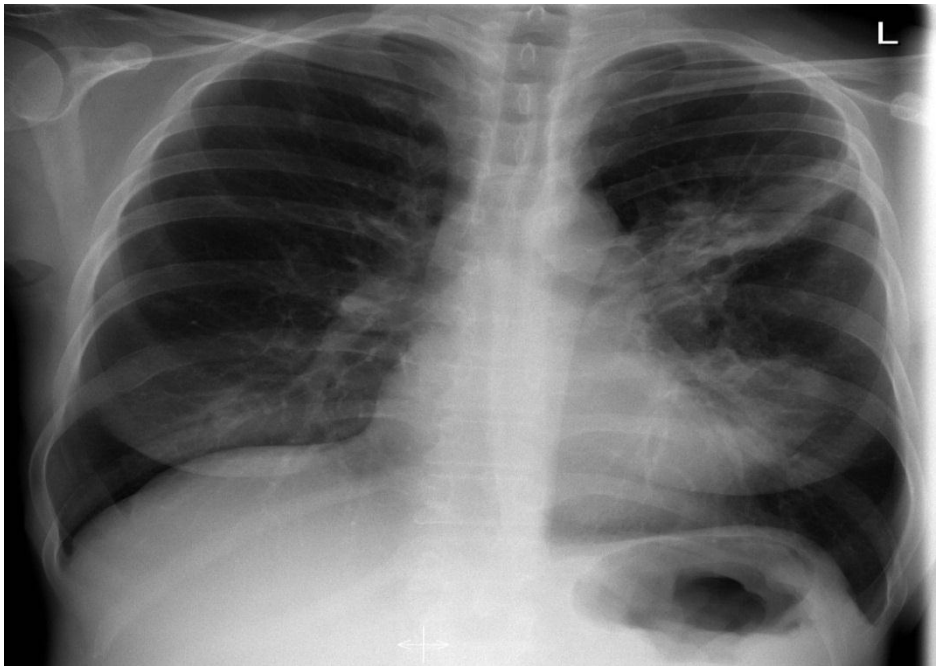

Hvad er de to mest relevante differentialdiagnoser?

A: Lobær pneumoni/kronisk obstruktiv lungesygdom

B: Lungecancer/kronisk obstruktiv lungesygdom

C: Lungecancer/tuberkulose

Spørgsmål 18

En patient indlægges med KOL exacerbation. Du sætter ham i afdelingens standardbehandling for exacerbation (bronkodilaterende inhalationsbehandling, prednisolon, antibiotika og ilt). Du kaldes til afdelingen 4 timer senere, da patienten er tiltagende sløv.

Hvad er vigtigst for dig at konstatere?

A: Om han har tiltagende CO2 ophobning.

B: Om han har fået for meget beroligende medicin (benzodiazepiner) på grund af angst ifm. dyspnø

C: Om han har fået en apoplexi pga. iltmangel

Spørgsmål 19

59-årig mand, der er tidligere rask. Patienten har arbejdet på et stålvalseværk og ryger 15 cigaretter dagligt. Han henvises til vurdering af egen læge idet han gennem de sidste måneder er blevet tiltagende generet af forpustelse ved gang ud af flad vej. Der kan være ledsagende hoste.

Ved objektiv undersøgelse intet påfaldende.

Thoraxrøntgen: Let emfysematiske lunger.

Lungefunktionsundersøgelse: FEV1 = 1.8 l (65%), FVC = 2.8 l (100%), FEV1/FVC = 65%

EKG:

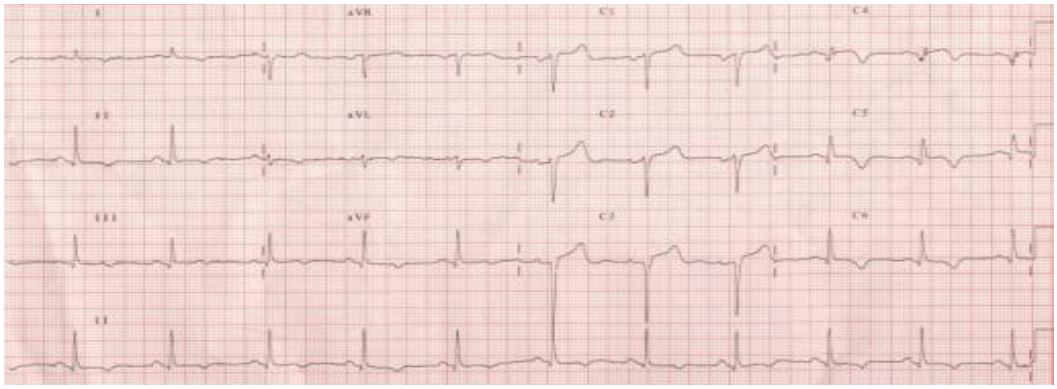

Hvad er sandsynligvis patients største helbredsmæssige problem nu?

A: Kronisk obstruktiv lungesygdom

B: Hjertesygdom

C: Restriktiv lungefunktionsnedsættelse

Spørgsmål 20

En 25 årig ellers rask kvinde, der har dyrket motion på højt plan henvender sig med tiltagende trætbarhed, forpustelse ved trappegang og uroligt hjerte.

Hun udredes på Kardiologisk afdeling og får oplyst at hun har en medfødt hjertefejl.

Hvad er den mest sandsynlige diagnose?

A: Atrieseptum defekt

B: Coarctatio aortae

C: Eisenmengers syndrom

Spørgsmål 21

En 70 årig kvinde indlægges akut af egen læge på grund af tiltagende forpustelse og træthed. Det har stået på nogle måneder men er nu taget til og hun har de sidste nætter været generet af åndenød . Der er ikke brystsmerter ved anstrengelse eller hjertebanken. Ryger 10 cigaretter om dagen, har ifølge patientens oplysninger ingen kendt KOL, ikke daglig hoste og opspyt.

Er behandlet for hypertension igennem nogle år via e.l.med tablet amlodipin 5 mg *1 og tablet centyl med kaliumklorid 2,5 mg*1

Objektivt er patienten dyspnoisk i hvile og lidt urolig, varm og tør. BT: 170/100 påskyndet puls 126. Tp 37.4, Kutan SaO2 er 94%

EKG viser atrieflimmer, venstresidig hypertrofi, normale ST segmenter

St.c: Ru systolisk styrke 3 mislyd over hele præcordiet.

St.p: krepiterende bilyde basalt på begge sider, ekspiriet er ikke sikkert forlænget, ingen dæmpning.

Normal se-kreatinin, CRP let forhøjet = 20(N< 8) normalt leukocyttal = 8

Røntgen af thorax viser ifølge beskrivelsen fra røntgenlægen ingen infiltrater, lidt flade diafragmakupler, øget kartegning, lille pleura eksudat på venstre side.

Den bedste første medicinske behandling vil være:

A: Furix 40 mg IV eller tablet Furix 40 mg

B:Seloken(metroprolol) 5 mg IV eller tablet Metroprololsuccinat 50 mg

C:Inhalation Bricanyl 5 mg i nebulisator, eller tablet Bricanyl 5 mg

Spørgsmål 22

Patienten er en 67-årig mand der fik diagnosticeret dilateret kardiomyopati for 5 år siden. Ekkokardiografi har tidligere vist EF på 25%. Patienten har for 3 år siden været igennem et medicin-optitrerings-forløb i en hjertesvigtsklinik.

Patienten indlægges nu efter 2 ugers tiltagende åndenød og natlig hoste.

Medicin: Ramipril 2,5 mg x 2, SeloZok (metoprolol) 50 mg x 1.

Objektiv undersøgelse: Hviledyspnøisk, RF 24/min, SAT 92%, BT 100/60, Puls ca. 130/min.

St. c. Systolisk mislyd over apex cordis styrke 1- 2.

St.p. Krepitation på basale ½ del af begge lungebagflader.

EKG:

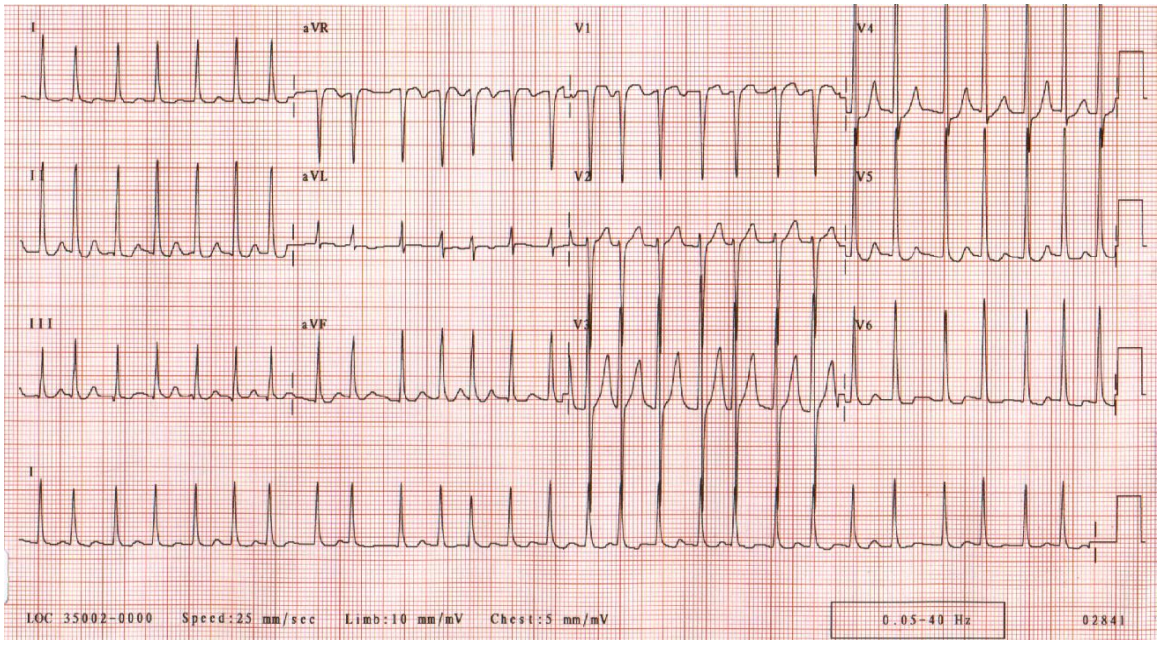

Hvilken af følgende behandlinger er i den akutte fase den bedste?

A: Øge SeloZok dosis og opstarte acetylsalicylsyre

B: Loopdiuretika i.v. og lavmolekylært heparin subcutant

C: Digitalisere og øge ACE-hæmmer dosis

Spørgsmål 23

68 årig mand. Han har røget 20 cigaretter daglig siden han var 15 år. Siden 50 års alderen har han haft hoste og opspyt hver morgen. Han går nu til læge, og klager over åndenød ved anstrengelse samt perioder, hvor hosten bliver mere udtalt og opspyttet grønt. Han får stillet diagnosen KOL.

Hvad er vigtigste behandling for at undgå et yderligere progressivt lungefunktionstab?

A: Glucocorticoid-inhalationsbehandling

B: Bronkodilaterende inhalationsbehandling

C: Rygestop

Spørgsmål 24

Ung mand klager alene over vejrtrækningsbesvær med hoste, piben og hvæsen efter anstrengelse. Peakflowmonitoring påviser mere end 15% fald efter anstrengelse.

Hvilken initial behandling bør patienten tilbydes?

A: Langtidsvirkende anticholinergikum

B: Langtidsvirkende beta-2-agonist

C: Korttidsvirkende beta-2-agonist

Spørgsmål 25

Hvilken anatomisk struktur er det usandsynligt at beskadige under mitralklap substitution

A: Arteria circumflexa

B: Højre koronar arterie

C: Sinus coronaries

Spørgsmål 26

65 årig ryger indlægges med tiltagende dyspnoe. Der tages rtg af thorax.

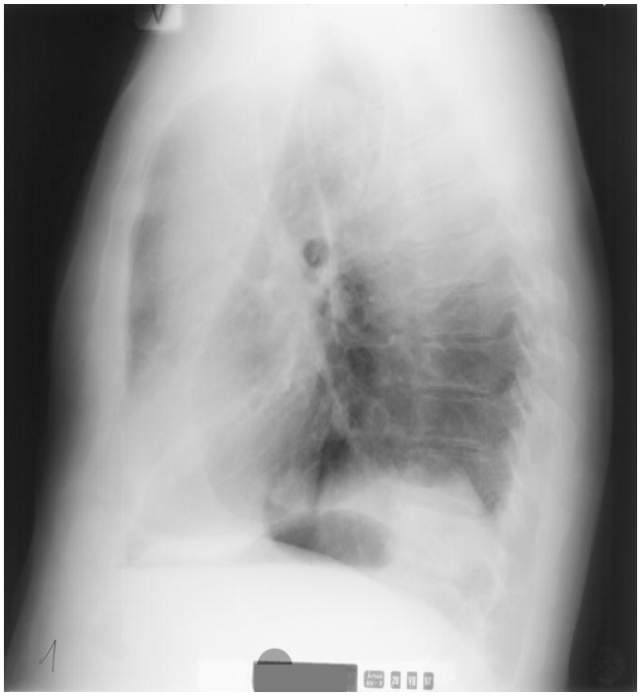

Hvad viser rtg. af thoraks?

A: v.sidig overlapsatelektase

B: v. sidig pneumoni

C: v.sidig hjerteinkompensation

Spørgsmål 27

En 90-årig mand der tidligere i det væsentligste har været rask indlægges med tiltagende åndenød gennem de seneste 2 måneder. Patienten har ingen klager over brystsmerter eller hjertebanken og der har ikke været synkoper. Ved hjertestetoskopi høres en ru systolisk mislyd over hele prækordiet, og 2. hjertelyd er svækket. Lungestetoskopi er med svækkede respirationslyde, ingen sikker krepitation. Røntgen thorax viser hjerteektasi, øget lungekartegning og tegn til venstresidig pleuraansamling. EKG viser tegn til venstresidig hypertrofi og belastning.

Hvad er den mest sandsynlige årsag til patientens symptomer?

A: Akut myokardieinfarkt

B: Valvulær aortastenose

C: Kronisk obstruktiv lungesygdom

Spørgsmål 28

En 21-årig kvinde indbringes til skadestuen med pludselig udviklet svær åndenød. Hun er 4 uger tidligere begyndt at tage P-piller. I ambulancen er hun kortvarigt ukontaktbar.

Objektivt:

Takypnøisk, BT=90/50 mmHg, puls 110/min, SAT 88%, Tp. 38.0 ^{o}C
St. p.: Ingen sikre bilyde
St. c: Påskyndet aktion uden mislyde
EKG: Sinustakykardi med højresidig aksedeviation og ST-segment depression i V_1-V_3
Akut ekkokardiografi: Dilateret højre ventrikel med triduspidal returgradient 45 mmHg

CT-skanning: Centrale embolier i begge lunger

Diagnosen er akut lungeemboli. Hvilken behandling vil du vælge?

A: Akut kirurgisk pulmonal embolektomi

B: Lavmolekylært Heparin og antikoagulationsbehandling med Warfarin

C: Ufraktioneret Heparin og trombolyse

Spørgsmål 29

En 58-årig mand har netop gennemgået CABG x 4 og er kørt til Hjerteopvågningen. To timer senere udvikler patienten ST-elevationer i Ekg'et svarende til forvæggen og der ophænges Nitroglycerin til infusion. Imidlertid forsvinder Ekg-forandringerne ikke og der udkommer en CKMB på 170 (normalt efter CABG under 80). Der er således tegn på iskæmi i forvæggen.

Hvad vil du gøre?

A: Supplere med betablokkerbehandling

B: Køre patienten til KAG mhp. visualisering af grafterne

C: Køre patienten direkte tilbage til OP mhp. reoperation

Spørgsmål 30

En fuldstændig rask ikke-rygende kvinde på 50 år, der ikke får medicin af nogen art, opsøger efter to dages symptomer egen læge pga. pludselig opstået intensiv, søvnhindrende smerte i pulpa på 2. højre tå, hvor der objektivt ses en svær cyanotisk misfarving. Huden er intakt, og der er god puls i hø. a. femoralis communis, hø. a. tibialis posterior og hø. a. dorsalis pedis.

Hvad kan patienten fejle, og hvad bør den praktiserende læge gøre?

A: Akut emboli i en digitalarterie er en mulighed. Hun skal henvises akut til karkirurgisk afdeling med henblik på panarteriografi, thrombose- og koagulationsudredning samt AK-behandling

B: Akut tilfælde af Mb. Raynaud med begyndende vævstab. Hun bør sættes i behandling med clopidogrel elller lignende og observeres tæt med henblik på henvisning til ortopædkirurg, hvis der udvikler sig en amputationskrævende situation

C: Patienten har en akut indsættende non specifik arteritis med risiko for amputation, hvorfor hun skal henvises akut til udredning på rheumatologisk ambulatorium med henblik på behandling

Spørgsmål 31

Patienter med lungecancer har ofte en betydelig co-morbiditet, og dette kan have betydning for valg af behandling.

Hvad er den hyppigste kontraindikation mod operation?

A: Alder

B: Kardielle problemer

C: Dårlig lungefunktion

Spørgsmål 32

Du går stuegang på en ortopædkirurgisk afdeling, hvor en ellers rask mand på 22 år er indlagt med 1. gangs spontan pneumothorax på højre side. Han fik lagt et pleuradræn for ca. 30 timer siden. Rtg. af thorax umiddelbart efter drænanlæggelse viste lunge udfoldet, men rtg. fra d.d. viser at lungen er faldet lidt sammen (progressionen af pneumothoraxen). Hans dræn er tilkoblet sug (15 cm H2O), og det virker korrekt. Han ligger i sengen, og klager over smerter.

Hvad gør du?

A: Smertedækker ham og får ham mobiliseret

B: Øger suget til 20 cm H_2O

C: Ser an til næste dag

Spørgsmål 33

26 årig tidligere rask mand har igennem nogen tid været generet af hoste og har følt sig sløj. Har dog kunnet passet sit job som automekaniker. Ryger 20 cigaretter dagligt. Spiller fodbold på motionsplan.

Får en aften kl 23 pludselig brystsmerter. Smertende er lokaliseret i venstre hemithorax og er af jagende karakter - forværres når patienten trækker vejret dybt. Indlægges på hjertemedicinsk afdeling. Normal hjerte- og lunge stetoskopi. Temp 37.8 rectalt. Leucocyttal er let forhøjet med øget antal lymfocytter. CRP 21(Normalt < 8). EKG er normalt. Røntgen af thorax er ligeledes normalt. Troponin T er indenfor normal området. Ekkokardiografi viser normale forhold.

Hvad er den mest sandsynlige diagnose?

A: Akut koronart syndrom

B: Pericarditis acuta

C: Lungeemboli

Spørgsmål 34

En 70 årig ex-ryger med svær iskæmisk kardiomyopati og diabetisk nefropati. Har netop fået konstateret lungekræft i form af planocellulært karcinom i Stadie IA.Vurderes i Performance Status 2.

Hvilken behandling vil du tilråde patienten?

A: Operation

B: Stråleterapi

C: Kemoterapi

Spørgsmål 35

Ung pige henvises pga. anfaldsvis hoste, åndenød, høj feber, led- og muskelsmerter samt vægttab over de sidste 4 mdr. i forbindelse med at hun muger ud i hestestald.

Hvilken diagnose er mest sandsynlig?

A: Mycoplasma infektion

B: Astma

C: Allergisk alveolitis

Spørgsmål 36

En 63 årig mandlig ryger indlægges med brystsmerter, som svinder i hvile. Ekkookardiografi viser normal pumpefunktion, ingen klapsygdom.

KAG viser tre-kar sygdom med en svær proximal LAD stenose.

Hvilken behandling vil du sige til patienten er den bedste?

A: Koronar bypass operation

B: Perkutan koronar intervention

C: Medicinsk med langtidsvirkende nitroglycerin , betablokker, og evt calcium antagonist

Spørgsmål 37

58-årig kvinde henvist pga tiltagende svær åndenød igennem ½ år. Mangeårig tobaksryger. Varicer på begge UE og for 2 år siden behandlet for højresidig DVT. Lungefunktionsundersøgelse viser FEV1 1.8 l og FVC 3.0 l. Ekkokardiografi viser dilateret og trykpåvirket højre ventrikel med nedsat pumpefunktion og tricuspidal returgradient 75 mmHg.

Hvilken af følgende diagnoser er den mest sandsynlige?

A: Kronisk tromboembolisk pulmonal hypertension

B: Pulmonal hypertension sekundær til kronisk obstruktiv lungesygdom

C: Ideopatisk pulmonal hypertension

Spørgsmål 38

En 70-årig mand indlægges grundet feber med temperatur op til 38,4° C gennem 3-4 uger og træthed. Patienten har ringe appetit og har tabt sig 7 kg i denne periode. Har desuden springende ledsmerter og ledhævelse. For 5 uger siden fik patienten fjernet en kolorektal polyp som var et tubulært adenom med low grade neoplasi. Blodprøver viser forhøjede værdier af CRP og SR. Ved bloddyrkning er der vækst af enterococcus faecalis i 3/4 kolber hvorfor der opstartes relevant antibiotisk behandling. Ved hjertestetoskopi er der hørt en systolisk mislyd over præcordiet.

Hvad er den mest sandsynlige diagnose?

A: Infektiøs endokardit

B: Malign sygdom

C: Bindevævssygdom

Spørgsmål 39

Hvordan vil du som første skridt i udredningen undersøge om hoste skyldes astma bronchiale?

A: Primært anstrengelsestest

B: Primært provokation med kendt allergen

C: Primært spirometri med reversibilitetstest

Spørgsmål 40

Der er måske tiltagende forekomst af tuberkulose både på nationalt og internationalt plan. WHO anslår, at der er op mod 9 mio. tilfælde af aktiv tuberkulose om året. Mange bliver smittet, men relativt få udvikler sygdommen.

Hvor mange i verden vurderes at være smittede med tuberkulose?

A: Ca. 10% af verdens befolkning.

B: Ca. 30% af verdens befolkning.

C: Ca. 2% af verdens befolkning.

Spørgsmål 41

65 årig mand , 30 pakkeår. Hæmopthyse og vægttab. Temperatur 38.0. Rtg. af thoraks viser højresidig tumor proces.

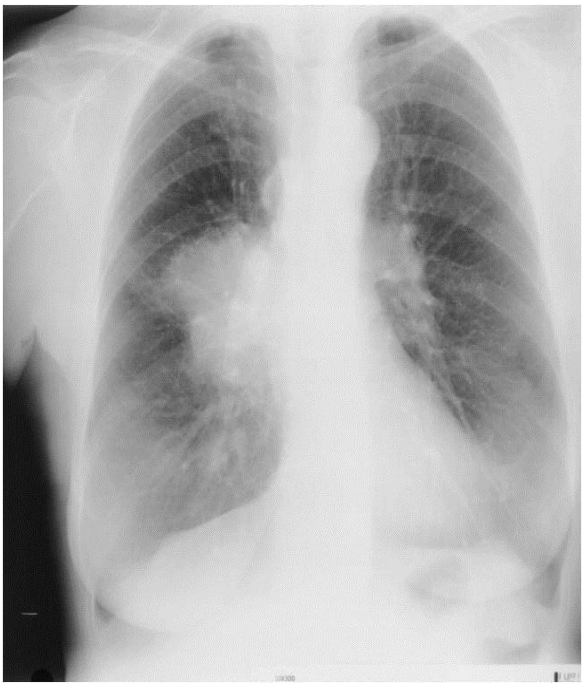

Hvad er næste billeddiagnostiske træk?

A: CT skanning af thoraks og øvre abdomen

B: Ultralyd skanning af thoraks

C: MR skanning af thoraks

Spørgsmål 42

45 årig tidligere rask kvinde med familiær disposition til iskæmisk hjerte sygdom indlægges akut med nyopståede brystsmerter. EKG viser ST-depression i de laterale prækordial afledninger. Nu smertefri. Troponin T er let forhøjet.

Hvilken medicinsk behandling vil du initiere?

A: acetylsalicylsyre og warfarin

B: acetylsalicylsyre og ticagrelor peroralt samt fondaparinux subcutant

C: streptokinase

Spørgsmål 43

58-årig mand indlægges efter tilfælde med hurtig hjertebanken og nærbesvimelse. Har ikke tidligere haft episoder med takykardi. Aktuelle episode af 2 timers varighed og ledsaget af sveden, åndenød og trykken i brystet. Patienten har 5 år forinden haft en blodprop i hjertet. I øvrigt tidligere rask. Medicinsk behandling: magnyl 75 mg x 1 og metoprolol 50 mg x 1.

Ved ankomsten findes patienten akut påvirket, uklar, svedende og kølig perifert. Påskyndet respiration. BT 75 mmHg systolisk, puls 250/min. Krepitation over begge lunger.

Patientens EKG ved ankomsten ses her:

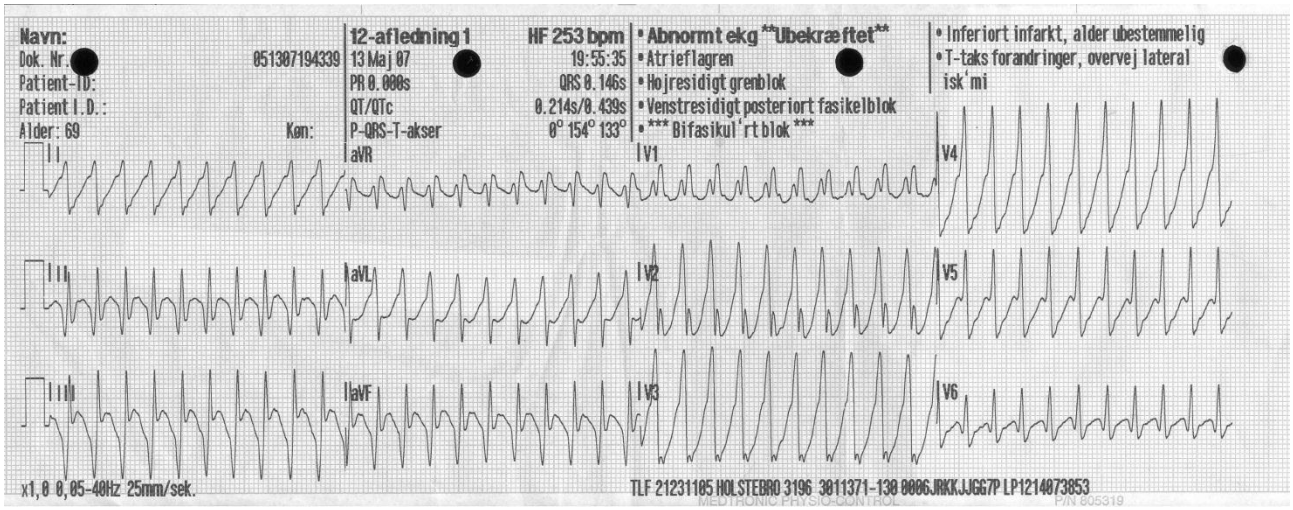

Hvad er diagnosen, og hvordan skal patienten behandles?

A: Atrieflimren hos patient med tidligere AMI. Der gives Furix og Digoxin intravenøst.

B: Ventrikulær takykardi efter tidligere AMI. Patienten behandles med intravenøs indgift af Furix og Cordarone.

C: Ventrikulær takykardi efter tidligere AMI. Patienten skal DC kardioverteres akut.

Spørgsmål 44

En 78-årig mand, som i 2003 fik foretaget CABG x 3 med anvendelse af LIMA til LAD og vene til CX og RCA, indlægges nu pga. recidiv-angina.
Patienten får foretaget fornyet KAG mhp. at undersøge, om grafterne fortsat er åbne.

Hvad er sandsynligheden for, at LIMA-graften er åbentstående med et pænt flow?

A: 70%

B: 50%

C: 90%

Spørgsmål 45

En 72 årig mand med koronarsygdom CABG opereres med mammaria til LAD og venegrafter til bagvæggen. På 3. dagen efter operationen bliver du som vagthavende tilkaldt fordi han pludselig er blevet skidt tilpas med hjertebanken, svimmelhed, kvalme, og føler sig helt svag i knæene og må lægge sig. På vejen til afdelingen gør du dig dine overvejelser.

Hvad er den mest sandsynlige diagnose?

A: Postoperativ atrieflimren

B: Dyb venetrombose med lunge emboli

C: Ventrikelflimren

Spørgsmål 46

En 70 årig ex-ryger har gennem udredning fået konstateret lunge adenokarcinom i Stadie IA. Patienten er uden væsentlig anden tidligere eller aktuel sygdom og har normal lungefunktion. Vurderes i Performance Status 0.

Hvilken behandling vil du tilbyde patienten?

A: Kemoterapi

B: Operation

C: Stråleterapi

Spørgsmål 47

Mitralinsufficiens er defineret som ufuldstændig lukning af mitralklappen medførende tilbageløb af blod fra venstre ventrikel til venstre atrium i systole. Mitralinsufficiens kan opdeles i primære typer som skyldes abnormiteter i selve hjerteklapapparatet og sekundære former som oftest skyldes nedsat venstre ventrikel funktion. Behandling af primær mitralinsufficiens afhænger af symptomer og sværhedsgrad samt om der er påvirkning af venstre ventrikels funktion.

Hvad er den anbefalede behandling af en 55 årig patient med svær kronisk primær mitralinsufficiens og volumenbelastet venstre ventrikel med EF på 55%? Patienten har lette men sikre symptomer (NYHA II) i form af åndenød ved anstrengelse.

A: Operation for mitralinsuffiens enten i form af mitralklapplastik eller indsættelse af proteseklap

B: Medicinsk behandling med ACE-hæmmer samt evt. β-blokker

C: Diuretisk behandling og følge venstre ventrikels funktion med tæt Ekkokardiografisk kontrol(hver 6. måned)

Spørgsmål 48

77-årig mand, har aldrig røget, henvises pga. tiltagende funktionsdyspnø og tør hoste over de sidste 18 mdr. Ved objektiv undersøgelse er der trommestikfingre, urglasnegle og ved lungestetoskopi er der krepitation på begge bagflader. St.c. er uden mislyde. Der er ingen ankelødemer.

Hvilken diagnose er den mest sandsynlige?

A: Atrieflimren

B: Idiopatisk pulmonal fibrose

C: Astma

Spørgsmål 49

66-årig mand henvises pga. tiltagende hoste og åndenød over de sidste 2 år. Han er ex-ryger sv.t 40 pakkeår. Lungefunktion viser FEV1 65% af forventet, FVC 61% af forventet og FEV1/FVC 85%. Røntgen af thorax er upåfaldende. EKG normalt, st.c: ingen mislyde

Hvilken undersøgelse skal primært bestilles?

A: Bronkoskopi

B: Spirometri med reversibilitetstest

C: Udvidet lungefunktionsundersøgelse

Spørgsmål 50

En 20 årig mand kommer under en bytur i slagsmål og pådrager sig en knivstikslæsion midt på højre femur. Patienten bliver primært behandlet på den lokale skadestue med suturering af huden. Pt. er iøvrigt velbefindende har normal neurovaskulær funktion af benet og er afebril.

På 10. dagen henvender pt. sig til egen læge mhp. fjernelse af suturer. Egen læge bemærker en pulserende udfyldning midt på låret.

Hvad drejer det sig mest sandsynligt om?

A: Pt. har fået en absces på højre lår

B: Pt. har udviklet et pseudoaneurisme på højre lår

C: Pt. har udviklet et ægte aneurisme svarende til arteria femoralis superficialis

Spørgsmål 51

En patient er blevet opereret med koronar bypass.

Hvilken medicinsk behandling bør patienten som minimum sættes i?

A: Acehæmmer, nitroglycerin, aspirin, calciumantagonist

B: Aspirin, statin, betablokker

C: AK-behandling, aspirin, statin

Spørgsmål 52

64-årig mand med tidligere AMI og kendt EF på 25%. Patienten følges ambulant i hjertesvigtsklinik og er under optitrering i hjertesvigtsmedicin. Patienten kontakter ambulatoriet mhp. fremskyndet kontrol, idet han har fået mere åndenød og taget 2-3 kg på i vægt gennem den sidste uge.

Objektivt: Let dyspnøisk, respirationsfrekvens 20/min, BT 100/60, puls 110/min.

St c: Ingen mislyde. St p krepitation bilateralt på basale 1/3 af lungebagfladen.

Underekstremiteter: Ingen ødemer.

Medicin: Ramipril 5 mg x 2, Carvedilol 12,5 mg x 2, Furix 40 mg x 1.

Hvilken medicin-ændring vil du foretage (hvis der kun foretages én ændring)?

A: Øge loop-diuretika dosis (Furix)

B: Øge ACE-hæmmer dosis (Ramipril)

C: Øge betablokker dosis (Carvedilol)

Spørgsmål 53

80-årig mand indbringes til skadestuen lørdag kl. 16.30 efter første-gangs synkopetilfælde i hjemmet. Synkopen opstod uden forudgående symptomer. Patienten har pådraget sig fraktur af venstre underarm samt skramme i panden ved synkopen. Frakturen er behandlet med gipsskinne. Kendt med hypertension. Behandlet med ramipril 10 mg x 1, Centyl m KCl 1 dgl og metoprolol 100 mg x 1.

Ved ankomsten findes BT 160/105 mmHg, puls 30/min, temperatur 37,8 °C. Patienten er vågen, klar og orienteret, varm og tør.

Patientens EKG vises her:

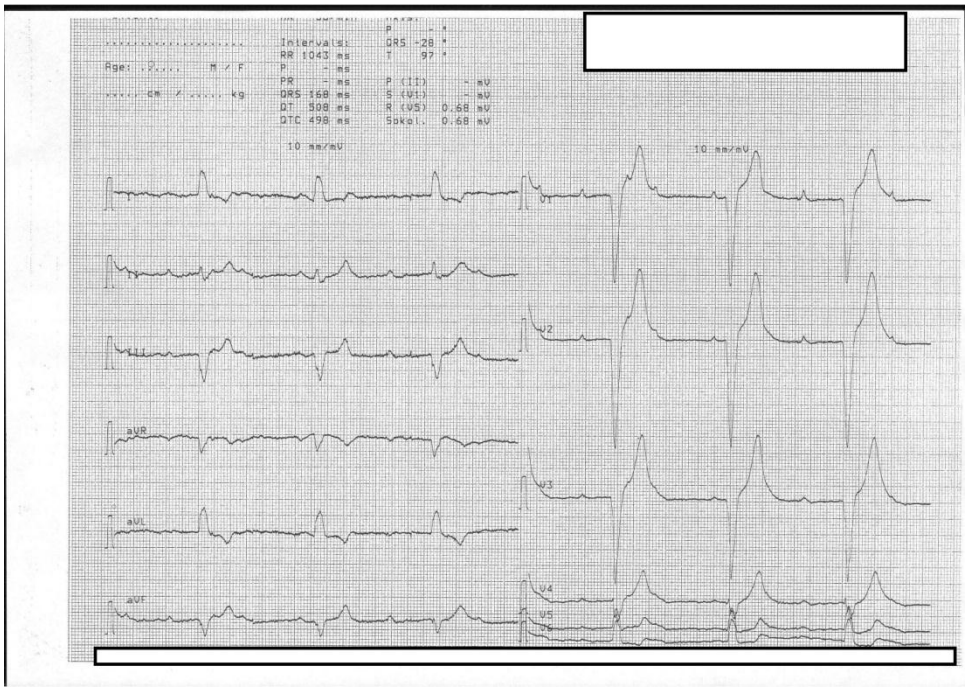

Angiv diagnose og behandlingstiltag

A: Akut koronar syndrom. Indlæggelse til monitorering samt opstart af magnyl, clopidogrel og heparin med henblik på akut/subakut KAG.

B: AV blok. Seponering af betablokker og udskrivelse til ambulant Holter-monitorering med henblik på stillingtagen til indikation for pacemakerbehandling.

C: AV blok. Akut indlæggelse til monitorering og akut pacemaker-behandling.

Spørgsmål 54

35-årig kvinde med nedsat funktionsevne og åndenød i mindst 2 år. Forsøgt behandlet for astma i ½ år uden effekt. Efterhånden tiltagende åndenød og 3 episoder med hæmoptyse. Besvimer kortvarigt under en gåtur med sin mand og indlægges akut.
Objektivt: Ingen takypnø i hvile. BT 120/80 mmHg, puls 85/min, SAT 96%
St. p.: i.a.; St. c: Regelmæssig aktion med accentueret 2. hjertelyd
Abdomen: Let leverforstørrelse; UE: lette ankelødemer

Ekkokardiografi: Dilateret og trykpåvirket højre ventrikel med tricuspidal returgradient 70 mmHg. CT af thorax: Ingen tumores, ingen synlige lungeembolier, upåfaldende lungeparenchym. Normal lungefunktionsundersøgelse.

Hvilken af følgende diagnoser er den mest sandsynlige?

A: Atrie septum defekt

B: Behandlingsrefraktær astma

C: Ideopatisk pulmonal arteriel hypertension

Spørgsmål 55

En 27-årig kvinde henvises på mistanke om astma. Hun har i mange år haft høfeber og har de sidste 6 måneder haft tør hoste. Der findes normal reversibilitetstest, spirometri og peakflow monitorering

Hvilken test skal udføres for at påvise astma?

A: Mannitol provokation

B: NO måling

C: Priktest

Spørgsmål 56

Fontaine-klassifikationen af patienter med kronisk underekstremitetsiskæmi på atherosklerotisk basis hos ikke diabetiske patienter anvendes overalt i praktisk karkirurgisk virksomhed.

Til hvilken gruppe (stadie) henregnes patienter med kritisk iskæmi?

A: 2

B: 3

C: 4

Spørgsmål 57

78 årig kvinde med kronisk bronkitis udvikler pludselige retrosternale brystsmerter. EKG viser inferolateleral ST-elevation og der foretages akut koronarteriografi. Første obtususgren er okkluderet. Man foretager vellykkert primær percutan koronarintervention med stent implantation. Fint resultat med TIMI-3 flow. Øvrige koronar kar er normale. Patienten bliver smertefri og er velbefindende. Ekkokardiografi den efterfølgende dag viser ejection fraktion på 55%, let hypokinesi lateralt.

På den 3. indlæggelsesdag bliver patienten pludselig svært dyspnoeisk. Der er fortsat sinus rytme men frekvensen stiger fra 68 til 98. Patienten har svært ved at ligge ned. BT 105/80. Respirations frekvens 20/minut. Let læbecyanose. Hjerte stetoskopi: holostolisk mellemfrekvent styrke 4/6 mislyd over hele præcordiet, maximum over apex med udstråling til venstre axil. Lungestetoskopi: krepitation nedad til på begge lungebagflader.

Hvad er den mest sandsynlige diagnose?

A: reinfarkt

B: mitralinsufficiens på grund af papillærmuskel ruptur

C: pneumoni

Spørgsmål 58

35-årig mand med kendt allergisk astma indlægges pga. tiltagende åndenød og hoste i 3 dage og faldende peakflow. Ved ankomsten er hans RF 35, hans peakflow er 120 l/min og han saturerer 92%

Du tager en arteriepunktur og finder PaO2 8,0 kPa og PaCO2 7,1 kPa. Patienten er urolig og opkørt. Hvad vil du gøre?

A: Tilkalde anæstesiologisk assistance, give prednisolonkur og beta-2-agonist

B: Give benzodiazepin intravenøst, prednisolonkur og beta-2-agonist

C: Give antihistamin, prednisolonkur og beta-2-agonist

Spørgsmål 59

En 69-årig kvinde bliver henvist til udredning for kronisk tør hoste. Hosten har stået på i 14 måneder og har været meget generende for patienten. Hun er blevet undersøgt med et røntgenbillede af thorax, som var normalt. Hun har aldrig røget, ellers stort set rask, bortset fra type 2 diabetes. Er i metforminbehandling og får desuden en ACE-hæmmer for blodtrykket.

Hvad er det første udrednings tiltag du sætter i gang?

A: Bestille en HRCT-scanning af hendes lunger, obs. for bronkiektasier

B: Udrede for astma bronkiale med hjemme-peakflow monitorering, hjemmeanstrengelsestest og allergiudredning

C: Seponere ACE-hæmmer behandling og indkalde hende til kontrol om 2 mdr

Spørgsmål 60

32-årig kvinde med prednisolonbehandlet sarkoidose har taget 15 kg på i vægt og udviklet diabetes. Når prednisolondosis mindskes under 15 mg bliver hun forpustet og lungefunktionen falder.

Hvilken tillægsbehandling skal patienten tilbydes

A: Inhalationssteroid

B: methotrexat/imurel

C: Cyclophosphamid

Spørgsmål 61

Du modtager en mand på 70 år i FAM-enheden. Han er tidligere rask, fraset en let/moderat COLD (FEV-1 er ca. 80 % af forventet) røget ca. 40 pakkeår, drikker ca. 25 alkoholiske genstande per uge. Årsagen til indlæggelsen er synkebesvær samt et ikke intenderet vægttab på 10 kg over de sidste 3 mdr. Han har svært ved at synke sin mad. Af undersøgelse har du et EKG som er normalt, Rtg. af thorax: let emfysem, blodprøver: let anæmi med en hgb. på 7.1, ellers i.a.

Hvad er det næste, som du vil gøre i diagnostiske øjemed?

A: Ekkokardiografi

B: CT af thorax og øvre abdomen

C: Gastroskopi

Spørgsmål 62

Billeddannelsen ved CT bygger på

A: røntgenstråler

B: lydbølger

C: relaxationstider

Spørgsmål 63

78 årig tidligere rask kvinde får foretaget hysterektomi på grund uterus fibromer og intermitterende blødning fra underlivet. Operationen forløber glat men 4 dage efter udvikler patienter tiltagende åndenød og lette bryst smerter. EKG viser sinustakykardi = 110 s.p.m. og let ST depression i V1 og V2.

Hvad er den mest sandsynlige diagnose?

A: lungeemboli

B: akut koronar syndrom

C: pneumoni

Spørgsmål 64

Søren Jensen, 48 år, henvender sig til sin læge på grund af åndenød. Der er ikke nogen familiære dispositioner i familien til lunge- eller hjertesygdom.

Søren Jensen er veltrænet og høj og slank. Symptomerne opstod relativt pludseligt i går aftes, og var forbundet med en skarp smerte i venstre side af brystkassen , som sidenhen er taget af. Jager dog når han rejser sig op eller trækker vejret dybt. Op til følt sig helt frisk, ikke følt feber.

Hvad er den mest sandsynlige diagnose?

A: Pneumothorax

B: Pneumoni og pleurit

C: Akut myokardieinfarkt

Spørgsmål 65

Hvad er, af nedennævnte, den hyppigste postoperative komplikation til hjertekirurgi?

A: Atrieflagren

B: Ventrikelflimren

C: Atrieflimren

Spørgsmål 66

En 76-årig mand, med COLD igennem mange år (60 pakkeår), perifer arteriosklerose og har gennemgået femoropopliteal bypass på højre side, har nu udviklet svær claudicatio intermittens på venstre underekstremitet. Patienten klager også over brystsmerter (CCS-klasse II). Forud for en planlagt karkirurgisk operation i venstre underekstremitet foretages KAG. Denne viser svær hovedstammestenose og kompleks 3-karssygdom i øvrigt. Ved KAG ses også kalk i aorta ascendens. CT-skanning bekræfter mistanken om porcelænsaorta. Karkirurgerne ønsker patienten revaskulariseret i hjertet, inden det karkirurgiske indgreb.

Hvilket indgreb er det mest sandsynlige, at patienten skal have foretaget, inden det karkirurgiske indgreb?

A: Konventionel CABG

B: OPCAB

C: PCI

Spørgsmål 67

21 årig medicinstuderende, aldrig ryger, indlægges akut grundet hurtigt indsættende dyspnoe over nogle dage. Patienten er svært træt af situationen, idet hun har travlt med at indrette sin nyerhvervede kælderlejlighed, der omend lidt forfalden, er større end kollegieværelset. Rtg. af thoraks er normalt. Patienten henvises til HRCT

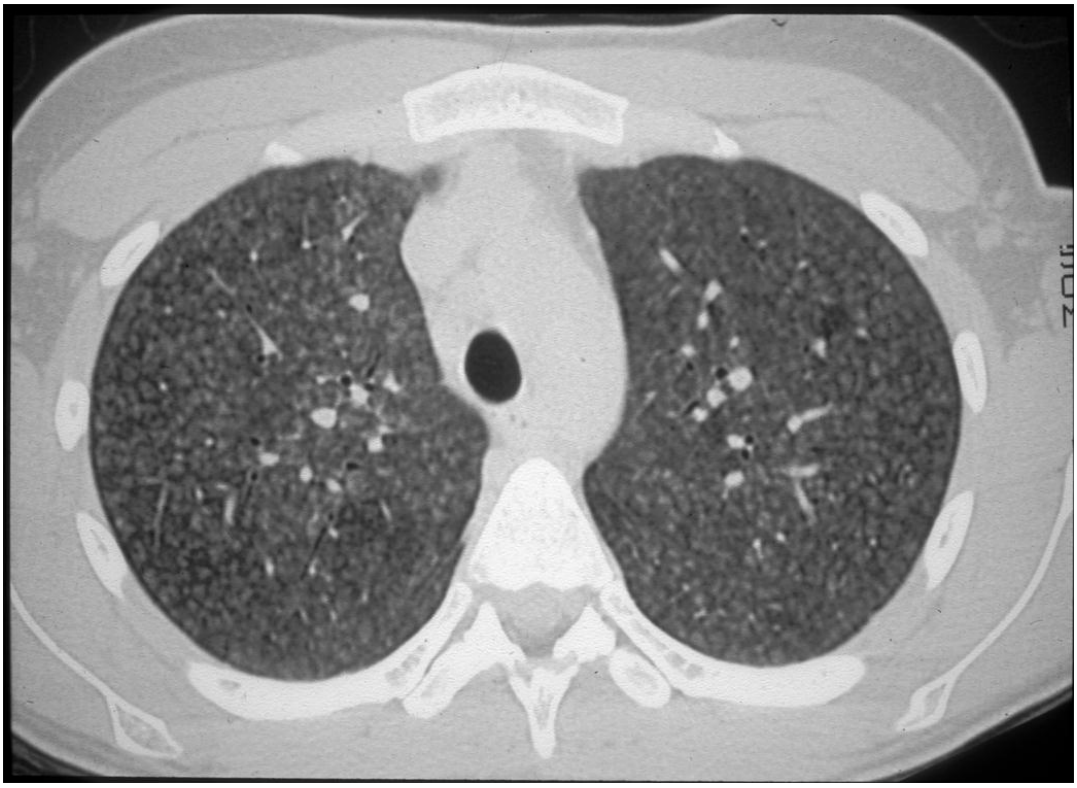

Ud fra sygehistorie og HRCT billede hvad er den mest sandsynlige diagnose?

A: multiple lungeembolier

B: stafylokok infektion med multiple mikroabcesser

C: allergisk alveolit

Spørgsmål 68

Patienter med atrieflimren har en øget risiko for tromboemboli.

Hvordan er strategien for at forebygge tromboemboli hos patienter med atrieflimren?

A: Alle patienter med atrieflimren bør tilbydes antikoagulerende behandling med marevan, hvis ikke deres blødningsrisiko er for høj.

B: Patienter med atrieflimren skal risikovurderes individuelt (risikoscore omfattende: tidligere tromboemboli, hypertension, hjertesvigt, alder og diabetes) og de patienter der har en høj risiko for tromboemboli tilbydes behandling med magnyl, hvis ikke deres blødningsrisiko er for høj.

C: Patienter med atrieflimren skal risikovurderes individuelt (risikoscore omfattende: tidligere tromboemboli, hypertension, hjertesvigt, alder og diabetes) og de patienter der har en høj risiko for tromboemboli tilbydes antikoagulerende behandling med marevan eller dabigatran (eller lignende præparat), hvis ikke deres blødningsrisiko er for høj.

Spørgsmål 69

Patienten er en 67-årig mand der fik diagnosticeret dilateret kardiomyopati for 5 år siden. Ekkokardiografi har tidligere vist EF på 25%. Patienten har for 3 år siden været igennem et medicin-optitrerings-forløb i en hjertesvigtsklinik.

Patienten indlægges nu efter 2 ugers tiltagende åndenød og natlig hoste.

Medicin: Ramipril 2,5 mg x 2, SeloZok (metoprolol) 50 mg x 1.

Objektiv undersøgelse: Hviledyspnøisk, RF 24/min, SAT 92%, BT 100/60, Puls ca. 130/min.

St. c. Systolisk mislyd over apex cordis styrke 1- 2.

St.p. Krepitation på basale ½ del af begge lungebagflader.

EKG:

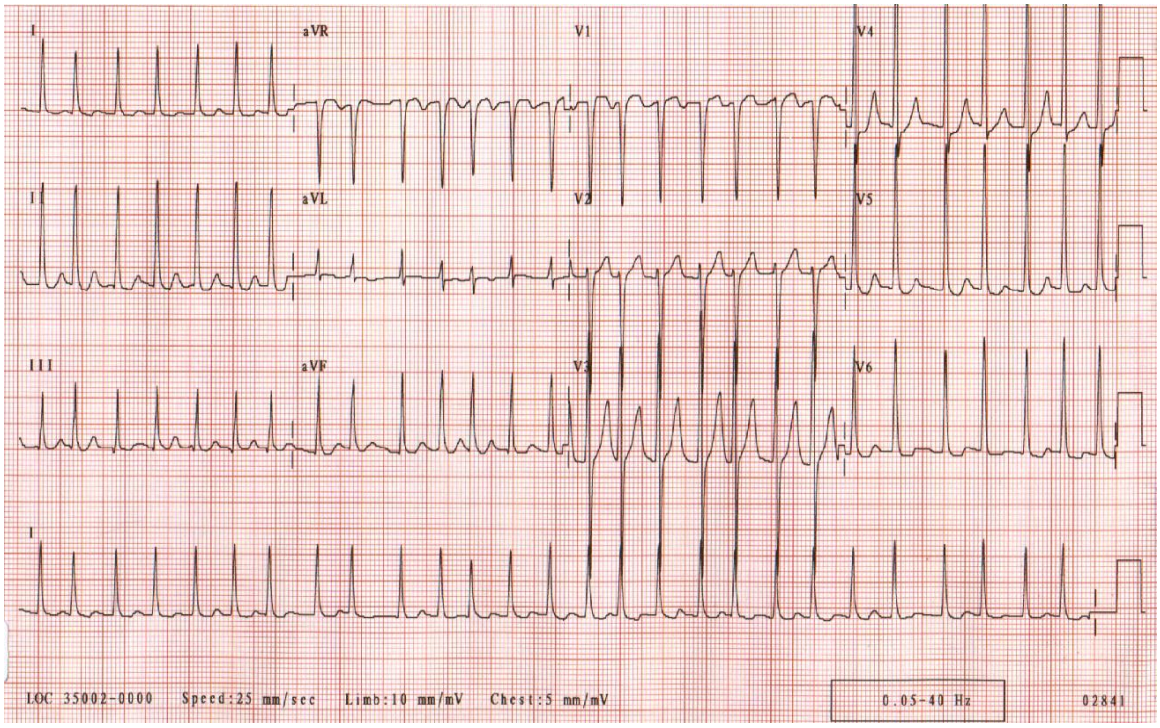

Blodprøver:

CRP 76 mg/l (normal < 8); P-creatinin 120 umol/l; P-Hgb 8,0 mmol/l; Leukocyttal 12 x 10^9/l; P-Na 128 mmol/l; P-K 2,7 mmol/l. Hvad er det vigtigste fund i patientens EKG?

A: Atrieflimren

B: Iskæmi, evt. non-STEMI

C: Sinustakykardi

Spørgsmål 70

En 25-årig mand henvender sig til skadestuen pga. pludselig opstået kraftig åndenød og respirationssynkrone smerter i højre thorax.

Patienten har haft hoste med gulligt ekspektorat i nogle dage.

Han er smertepåvirket, takypnøisk (RF: 28/min), BT 160/95; Puls: 116/min; Saturation 93% uden ilt.

St.p: svage respirationslyde.

Rtg af thorax viser:

Hvad er diagnosen?

A: Central højresidig lungetumor

B: spontan pneumothorax

C: højresidig lobær pneumoni

Spørgsmål 71

Du arbejder i almen praksis og din patient, som er en dreng på 12 år har sine forældre med til konsultationen. Han har et udtalt pectus excavatum, og de vil gerne diskutere en eventuel operation med dig.

Formålet med en operation for pectus excavatum er primært:

A: At bedre stabiliteten af brystkassen

B: Kosmetisk – at forbedre udseendet af brystkassen

C: At nedsætte risikoen for pneumothorax

Spørgsmål 72

Hypotension ved ”sen hjertetamponade” (perikardie-effusion) efter hjertekirurgi ledsages ofte af:

A: Takykardi og oligouri

B: Bradykardi og halsvenestase

C: Takykardi og lungeødem

Spørgsmål 73

74-årig kvinde der for et år siden gennemgik klap-operation og CABG og efterfølgende havde EF 30%.

Patienten er i NYHA-klasse III. Du ser hende i hjertesvigtsklinikken. Hun fremtræder ved objektiv undersøgelse velkompenseret. BT 120/80, puls 65/min.

Hun får følgende medicin:

ACE-hæmmer (fuldt optitreret til måldosis = Ramipril 5 mg *2)

Betablokker (fuldt optitreret til måldosis = Carvedilol 25 mg * 2)

Hvilken medicin-ændring vil du prioritere højest (hvis der kun foretages én ændring)?

A: Angiotensin-2 receptor blokker

B: Digoxin

C: Spironolacton

Spørgsmål 74

En 48-årig mand indlægges akut efter 5 dage med hoste, åndenød og feber fornemmelse.

Objektivt:

Takypnøisk, BT=140/80 mmHg, puls 100/min, SAT 93%, Tp. 39.3 ^{o}C
St. p.: Dæmpning og let krepitation over nederste halvdel af højre lunge
St. c: Påskyndet aktion uden mislyde
Biokemi: Leukocytose; D-dimer forhøjet x3 over øverste referenceværdi

Hvad er den sandsynligste diagnose?

A: Pneumoni

B: Akut lungeemboli

C: Pneumothorax

Spørgsmål 75

En 31-årig mand får ved almindelig sundhedsundersøgelse påvist en kardiel systolisk mislyd. Patienten er asymptomatisk med et normalt funktionsniveau. Ved en efterfølgende ekkokardiografi påvises en svær mitralklap insufficiens (ERO=0.54 cm^2) på baggrund af prolaps af bageste mitraflig. Der er en normal hyperdynamisk venstre ventrikelfunktion, venstre ventrikel er moderat dilateret(diastolisk diameter 6,3 cm). Ekg'et viser sinusrytme.

Hvilken behandling vil patienten sandsynligvis tilbydes?

A: Mitralklap plastik

B: Mitralklap substitution med mekanisk klap

C: Konservativ behandling med klinisk og Ekkokardiografisk kontrol

Spørgsmål 76

24 årig kvinde med hoste i 3 mdr efter influenza. Hun har både tør hoste og hoste med opspyt. Hendes hoste er hovedsagelig ved og efter anstrengelse, men den kan også komme i andre situationer incl. natligt. Hun har nyseture og kløen i øjnene hvert år i slutningen af april og starten af maj samt i juni og juli måned.

Hvad er den mest sandsynlige årsag til hosten?

A: Kronisk sinuitis

B: Astma bronchiale

C: Langvarig hoste efter infektion

Spørgsmål 77

En 16 årig pige bringes til skadestuen af sin far. Under en løbetur i skoven løb de om kap om ad en stejl bakke og herunder faldt pigen helt uvarslet om og var kortvarigt besvimet. Faderen fortæller at der ikke var kramper, og hun vågnede hurtigt op og var frisk igen. Pigen har ikke været besvimet før, og er i meget god form og dyrker konkurrenceidræt og føler sig sund og rask. Der er ikke noget i familien med hjertesygdom, epilepsi eller besvimelser. Klinisk er der normalt blodtryk = 115/70, puls 63 slag per min. Der er normal hjerte og lungestetoskopi. EKG ser ud som nedenfor.

Hvad er den mest sandsynlige arbejdsdiagnose?

A: Kardiel synkope

B: Vasovagal synkope

C: Epilepsi

Spørgsmål 78

Ung kvinde udvikler rødt kløende udslæt 1 time efter indtagelse af penicillin, som hun har fået i 2 dage. Hun kontakter egen læge dagen efter.

Hvilken undersøgelse skal egen læge primært foretage?

A: Eosinofil tallet

B: Tryptase

C: RAST test for penicillin V og G

Spørgsmål 79

Hjerteklapsygdom omfatter både klapforsnævring, stenose og klaputæthed, insufficiens samt kombination af både stenose og insufficiens.

Hvilken type af operationskrævende hjerteklapfejl er hyppigst i Danmark hos midaldrende og ældre patienter?

A: Mitralinsufficiens

B: Aortainsufficiens

C: Valvulær aortastenose

Spørgsmål 80

72-årig ex-ryger med KOL klager over dyspnø ved påklædning gennem længere tid trods behandling med langtidsvirkende beta-2-agonist og langtidsvirkende anticholinergikum. Han har ikke haft nogle exacerbationer de seneste år.

Hans spirometri viser FEV1 36% af forventet, FEV1/FVC 30%. Hvilken behandling skal han tilbydes?

A: Rehabilitering

B: Inhalationssteroid

C: Leukotrien antagonist