Tentamen i Neuroanatomi - 14.06.90 - kl. 9-11

Opgaverne vægtes karaktermæssigt således: Kortsvar 1/3, Essay 2/3

Kortsvar

1. Tegn et tværsnit fra segment T4 af medulla spinalis og angiv så nøjagtigt som muligt beliggenheden af 3 navngivne kerneområder og 2 navngivne nervebaner.

2. Hvilke relationer har ligamenta denticulata til meninges spinalis, og hvad er ligamenternes funktion ?

3. Nævn de sensoriske og motoriske symptomer, der optræder efter overskæring af spinalnervernes radices dorsales.

4. Nævn n. vagus' centrale motoriske og sensoriske kerner og angiv deres craniocaudale udbredning i hjernestammen. Hvilke af disse kerneområder har n. vagus fælles med andre hjernenerver ?

5. Nævn de primært sensoriske hørekerner samt kernerne i de centrale hørebaner i hjernestammen. I hvilke afsnit af hjernestammen ligger de forskellige kerner ?

6. Nævn de områder i hjernen, som er særligt knyttet til søvnreguleringen.

7. Nævn 4 områder, der indgår i det limbiske system, samt 4 fiberbaner, der indgår i systemet.

8. Hvilke 6 celletyper forarbejder synsstimuli i retina, og hvordan er de indbyrdes forbundet ?

9. Nævn mindst 5 områder i CNS med monoaminerge nerveceller og angiv for hvert område/kerne det typiske transmitterstof.

10. Hvilke thalamuskerner benævnes "de specifikt sensoriske"

Essay

Hos en patient findes følgende symptomer:

1. Dobbeltsyn svarende til venstre del af synsfeltet og medial deviation af venstre øje i hvile.
2. Lammelse af den mimiske ansigtsmuskulatur svarende til venstre ansigtsdel.
3. Let nedsat hørelse, især på venstre side.
4. Højresidig hemiplegi med spasticitet og positiv Babinski's tegn.
5. Mangel af smerte- og temperatursans, berøringssans, 2-punktsdiskrimination og vibrationssans, stilling- og bevægesans svarende til højre kropshalvdel og ekstremiteter.

Giv en **detaljeret** fremstilling af de berørte nervekerners, nervers og nervebaners beliggenhed, forløb og funktion, og begrund herudfra den tilgrundliggende læsions mest sandsynlige placering og udstrækning.

Under afgrænsningen af læsionen skal nærtbeliggende, intakte strukturers placering og funktion omtales.

Angiv et yderligere symptom vedrørende øjenfunktionerne, der ville kunne optræde, hvis læsionen blev mere omfattende, og forklar dette.

Angiv endelig hvilke(t) kar, der sandsynligvis er involveret i læsionens opståen.

Syge- og retentamen i Neuroanatomi - 08.08.90

Opgaverne vægtes karaktermæssigt således: Kortsvar: 1/3; Essayopgaver: 1/3 hver

Kortsvar

1. Nævn fem nervebaner i funiculus lateralis medullae spinalis og angiv deres beliggenhed.

2. Benævn i rækkefølge de strukturer, som motoriske nervetråde forløber i fra deres apparrente udspring på medulla spinalis til terminationen i den dybe rygmuskulatur.

3. Nævn fire identificerbare overfladestrukturer i fossa rhomboidea, og angiv, hvilke strukturer de ligger over eller indeholder.

4. Angiv indhold og indbyrdes beliggenhed af nervebanerne i crus cerebri.

5. Angiv de afferente og efferente forbindelser fra nucleus globosus og nucleus emboliformis cerebelli.

6. Angiv en længdegående og en tværgående nerveforbindelse gennem den laterale hypothalamus.

7. Angiv beliggenhed, funktion og innervation af m. ciliaris.

8. Hvad hedder receptorområderne i ligevægtsorganet?

9. Angiv karforsyningen til crus posterius capsulae internae.

10. Hvad forstås ved Meyers slynge?

Essay 1

Nedenfor er beskrevet symptomerne hos en patient med en læsion af nervesystemet. Opgaven er ud fra de givne oplysninger at angive, hvor i nervesystemet læsionen er beliggende, og begrunde dette.

Casus
Kvinde, 60 år.
Hovedklager:
a) venstresidig lammelse
b) dobbeltsyn

Nuværende sygdom:
Kvinden har gennem nogen tid lidt af hovedpine og svimmelhed, og der har gradvist udviklet sig en spastisk hemiplegi på venstre side med øgede senereflekser i venstre arm og ben. Nogen tid senere begyndte kvinden at se dobbelt, og højre øje ses nu at være drejet medialt. Venstre øje er normalt, og pupilreaktionerne er normale på begge øjne.
Der findes ingen andre symptomer.

Essay 2

Nedenfor er beskrevet en patient med en pludselig opstået forstyrrelse i nervesystemets funktion.
Opgaven er ud fra de givne oplysninger at angive, hvor i nervesystemet forstyrrelsen har sit sæde, og begrunde dette.

Casus
mand, 50 år.

Hovedklager:
a) nedsat kraft i venstre ben
b) besvær med påklædning

Nuværende sygdom:
Manden faldt om p.gr.a. svaghed i benene, da han stod ud af sengen. Samtidig fik han stærk hovedpine, og nakken blev stiv. Da han fik sig rejst, var venstre ben svagt. Han havde besvær med at trække skjorte og bukser på.

Fund ved neurologisk undersøgelse:
Kranienerver:
normale forhold
Motorisk:
højrehåndet.
Ved gang slæber venstre ben efter, og bumper ind i møbler o.lign. Ustadighed i oprejst stilling med såvel åbne som lukkede øjne. Nedsat kraft i venstre arm og ben.
Sensorisk:
Nedsat stillinssans for fingrene på venstre hånd og venstre fods tæer.
Nedsat 2-punkts diskrimination for venstre arm og ben.

Nedsat evne til opfattelse af figurer tegnet på håndfladen.

Reflekser:

Senereflekser forøgede på venstre side.

Plantarrefleksen: storetå dorsalflekteres på venstre fod (abnorm = positiv Babinski).

Mentale status:

Udtalt apraxi i forbindelse med påklædning.

Lader delvist, som om venstre side ikke eksisterer.

Tentamen i Neuroanatomi - 11.01.91 - kl. 9-11

Opgaverne vægtes karaktermæssigt således: Kortsvar: 1/3; Essayopgaver 1/3 hver.

Kortsvar

1. Angiv fem synaptiske endeområder i centralnervesystemet for de sensoriske nervetråde i radix dorsalis n. spinalis.

2. Hvilke krav til organisationen af de synaptiske forbindelser fra periferi til cortex cerebri må være opfyldt i det sensoriske system, for at to-punktsdiskrimination kan finde sted?

3. Hvad er den væsentligste årsag til forskellene i symptomer på en slap og en spastisk lammelse?

4. Tegn fossa rhomboidea og angiv de afgrænsende strukturer samt de strukturer, der præger fossas bundrelief.
5. Angiv grenene fra a. vertebralis og deres forsyningsområde.

6. Hvilke hulrum, kanaler og vævsstrukturer passerer cerebrospinalvæsken fra lateralventriklerne til optagelsen i det venøse system?

7. Benævn thalamuskernerne og angiv deres respektive cortikale projektionsområder.

8. Angiv forskellene i opbygningen af de forskellige dele af pars optica retinae.

9. Angiv beliggenheden af Broca's og Wernicke's sprogområder, og anfør de vigtigste funktionelle forskelle.

Essay 1 : Capsula interna.

Der ønskes en udførlig beskrivelse af capsula interna's

a) lokalisation og relationer i hjernen
b) indre organisation og indhold af nervebaner
c) karforsyning

Essay 2 : Nervus glossopharyngeus.

Der ønskes en udførlig beskrivelse omfattende

a) nervens apparente udspring
b) navn og beliggenheden af de tilknyttede sensoriske og motoriske nervekerner
c) nervens perifere innervationsområder
d) centrale sensoriske forbindelser svarende til mindst én refleksfunktion og én bevidst sensorisk funktion.

Syge- og retentamen i Neuroanatomi - 08.02.91

Opgaverne vægtes karaktermæssigt således: Kortsvar: 1/3; essayopgaven 2/3.

Kortssvar

1. Angiv afferente og efferente forbindelser for nc. thoracicus dorsalis Clarki.

2. Angiv forløbet af proprioceptiv information fra overekstremiteterne til cerebellum.

3. Forklar, hvordan en rumudfyldende proces i cervicaldelen af canalis vertebralis som eneste symptom kan give udfald af smertesans svarende til den kontralaterale underekstremitet.

4. Angiv beliggenheden af nc. og n. hypoglossi sinister på et tværsnit af medulla oblongata, og nævn to symptomer på læsion af nerven.

5. Nævn a. basilaris' fødearterier, endearterier og grene.

6. Angiv kort de mekaniske ændringer der sker i øjet ved akkomodation, og benævn de involverede strukturer.

7. Nævn de specifik-sensoriske relækerner i thalamus og deres respektive cortikale projektions-områder.

8. Benævn de forskellige dele af crus posterior af capsula interna, og angiv deres indhold af nervebaner.

9. Nævn hjernens fem commissurforbindelser.

10. Cortex cerebri består af seks lag. Benævn disse i rækkefølge fra den piale overflade.

Essay: Basalganglierne

Der ønskes en **detaljeret** beskrivelse af basalgangliernes

a) opbygning, beliggenhed og topografiske relationer i hjernen
b) afferente, interne og efferente forbindelser, herunder basalgangliernes direkte og indirekte forbindelser til kerneområder i mesencephalon, thalamus og den cerebrale cortex.
c) Angiv to sygdomme med relation til basalganglierne. Nævn for én af dem 1) en række karakteristiske symptomer 2) årsagen , hvis kendt, - og 3) en mulig behandling.

Tentamen i Neuroanatomi - 14.06.91 - kl. 9-11

Opgaverne vægtes karaktermæssigt således: Kortsvar: 1/3, hver af essayopgaverne: 1/3

Kortsvar

1. Angiv fem forskellige endeområder i centralnervesystemet for de primære, afferente fibre fra spinalnervernes radices dorsales.

2. Angiv placeringen af nc. thoracicus dorsalis Clarki (gerne tegning), og nævn dens vigtigste efferente forbindelse og denne forbindelses endeområde.

3. Nævn grenene fra a. vertebralis og deres forsyningsområde.

4. Angiv navn og beliggenhed af n. glossopharyngeus' centrale kerner.

5. Angiv tre efferente forbindelser fra hjernestammen, som kan påvirke lydopfattelsen.

6. Hvilke forbindelser passerer igennem henholdsvis brachium colliculi superioris og inferioris ?

7. Angiv kort, hvad en kontraktion af m. ciliaris medfører.

8. Angiv navn og beliggenhed af de motoriske endeområder i cortex cerebri.

9. Præfrontal lobectomi ("det hvide snit") medfører en række ændringer i personligheden og de mentale egenskaber. Hvilke og hvorfor ?

10. Hvad forstås ved corticale projektionsfibre, associationsfibre og commissurfibre ?

Essay 1 : Øjenbevægelsernes neuroanatomi.

Der ønskes en gennemgang af de perifere og centrale neuroanatomiske strukturer, der er involveret i øjenbevægelserne ud fra følgende disposition:

1. Relevante kranienerver med angivelse af kerneområderne, de apparente udspring, den perifere innervation af ydre øjenmuskler og deres virkning.
2. Centrale, afferente forbindelser til øjenmuskelkernerne, inklusive eventuelle indbyrdes forbindelser.
3. To eksempler på centralnervøse læsionsbetingede forstyrrelser af øjenbevægelserne med forklaring af sammenhængen mellem læsion og symptomer.

Essay 2 : Case-story.

En patient har to måneder efter en læsion i centralnervesystemet følgende symptomer:

a) I hvile devierer højre øje udad og let nedad, og pupillen er udvidet (mydriasis).
b) Svarende til hele venstre side, inklusive ansigtet, er der manglende tryk- og berøringssans, inklusive 2-punktsdiskrimination og vibrationssans, manglende stillings- og bevægesans og nedsat smerte- og temperatursans.
c) Motorisk findes på venstre side rigiditet og besvær med initiering af bevægelse, samt rystelser i hvile.

1. Angiv, for hvert af symptomerne den/de berørte nerver, nervekerner, -baner eller strukturer.

2. Ud fra formodningen om, at det drejer sig om en enkelt sammenhængende læsion, ønskes denne placeret og afgrænset med reference til såvel berørte som intakte strukturer og funktioner.

3. Såfremt beskadigelsen er af vaskulær oprindelse, hvilket kar/kargrene drejer det sig da om ?

Tentamen i neuroanatomi - 16.01.92 - kl. 9-11

Opgaverne vægtes karaktermæssigt således: Kortsvar: ½ ; essay ½.

Kortsvar

1. Hvilke typer af celler kan efferente nervetråde i spinalnervernes radices ventrales i princippet innervere?

2. Nævn de symptomer, der optræder ipsilateralt til en rygmarvslæsion, der er begrænset til funiculus lateralis.

3. Nævn de sensoriske og motoriske kerner i hjernestammen, der er tilknyttet n. glossopharyngeus, og angiv de(t) hjernestammeafsnit, de er beliggende i.

4. Angiv de specifikt sensoriske thalamuskerner og for hver af dem deres cortikale projektionsområde (area nummer eller tegning).

5. Angiv lugtesansens cortikale repræsentation.

6. Hvad er grundlaget for Brodman's opdeling af cortex cerebri i forskellige area, og giv et eksempel på typisk forskellige dele af neocortex.

7. Afferente nervetråde af extern oprindelse til den cerebellare cortex kan opdeles i to hovedtyper. Denne opdeling er baseret på det strukturelle udseende af deres endeforgreninger og den synaptiske termination. Hvad er navnet på de to typer, hvilke celler danner de hver især synapse med, og hvor kommer de fra?

---

8. Angiv i korrekt rækkefølge de strukturer og rum, som lyset må passere på sin vej fra et billeddannende objekt til retinas receptorceller. (Kun for retina ønskes de enkelte lag angivet.)

9. Angiv i korrekt rækkefølge de strukturer, som nerveimpulser vedrørende berøring må følge fra tungens forreste 2/3 til cortex cerebri. Steder med synaptisk afbrydelse bedes markeret.

10. En undersøgelse af de sensoriske funktioner hos en patient viste normale tærskelværdier for alle kutane sanser, men ophævet stereognostisk sans (astereognosis). Angiv en enkel måde at afprøve den stereognostiske sans på, og angiv det hjerneafsnit, som må forventes at være beskadiget.

Essay: Mesencephalon

I området fra aquaductus cerebri sylvii og frem mod crura (pedunculi) cerebri og fossa interpeduncularis findes i den rostrale mesencephalon 3 vigtige kerneområder med hver deres tilknytning til det motoriske system.
Angiv de tre kerneområders beliggenhed på en skematisk tegning af et tværsnit af mesencephalon og beskriv **udførligt** for hver af dem:

a) de vigtigste afferente og efferente forbindelser,

b) kerneområderne, og deres eventuelle underopdelinger, funktion, samt

c) for ét af områdernes vedkommende de symptomer, en ødelæggelse af området eller tilgrundegåen af dets nerveceller vil medføre.

Syge og Re-tentamen i Neuroanatomi - 12.02.92

Opgaverne vægtes karaktermæssigt således: Kortsvarsopgaven: ½; essayopgaven ½.

Kortsvar

1. Hvilke nerveforbindelser forløber i crus anterior af capsula interna?

2. Angiv navn og type for de ganglier, der er tilknyttet n. facialis og dens nervetråde.

3. Angiv kort m. ciliaris opbygning, innervation og funktion.

4. Hvilke kerneområder modtager efferente axoner fra striatum?

5. Hvilke symptomer vil man forvente at finde hos en patient med læsion af chiasma opticus og den del af hypothalamus, der ligger umiddelbart over?

---

6. Der findes to slags furer på storhjernen overflade: fissurer og sulci. Hvad er forskellen på disse to typer?

7. I det motoriske system findes der to descenderende systemer: det ventromediale og det dorsolaterale. Angiv disse to systemers funktion.

8. Tegn et tværsnit af det Cortiske organ og benævn de forskellige strukturer.

9. Nævn de spinocerebellare nervebaner og angiv deres neuronale oprindelse, krydsningsforhold og endeområde.

10. Præfrontal lobectomi ("det hvide snit") medfører en række psykiske ændringer. Hvilke og hvorfor?

Essay

Hos en patient findes følgende symptomer:

1. Dobbeltsyn svarende til venstre del af synsfeltet og medial deviation af venstre øje i hvile.

2. Lammelse af den mimiske ansigtsmuskulatur svarende til venstre ansigtsdel.

3. Let nedsat hørelse, især på venstre side.

4. Højresidig hemiplegi med spasticitet og positiv Babinski's tegn.

5. Mangel af smerte- og temperatursans, berøringssans, 2-punktsdiskrimination og vibrationssans, stilling- og bevægesans svarende til højre kropshalvdel og ekstremiteter.

Giv en detaljeret fremstilling af de berørte nervekerners, nervers og nervebaners beliggenhed, forløb og funktion, og begrund herudfra den tilgrundliggende læsions mest sandsynlige placering og udstrækning.

Under afgrænsingen af læsionen skal nærtbeliggende, intakte strukturers placering og funktion omtales.

Angiv et yderligere symptom vedrørende øjenfunktionerne, der ville kunne optræde, hvis læsionen blev mere omfattende, og forklar dette.

Angiv endeligt, hvilke(t) kar, der sandsynligvis er involveret i læsionens opståen.

Tentamen i neuroanatomi - 18.06.92 - kl. 9-11

Opgaverne vægtes karaktermæssigt således: Kortsvarsopgaven: ½; essayopgaven ½.

Kortsvar

1. Hvor er substantia gelatinosa beliggende, og hvilken væsentlig funktion er knyttet til dette område ?

2. Hvilke nervebaner leder taktil information ? Beskriv kort deres forløb fra receptor til cortex.
3. Hvad er den væsentligste årsag til forskellen i symptomer på en slap og en spastisk lammelse?

4. Angiv gene fra a. vertebralis og deres forsyningsområde.

5. Benævn de inhibitoriske neuroner i cerebellums cortex. Hvilken neurotransmitter benytter disse neuroner?

6. Hvis en person bevidst bevæger øjnene mod venstre, hvilket corticalt område er da involveret?

7. Hvortil går de væsentligste efferente forbindelser fra basalganglierne? Hvorfra kommer de, og hvad hedder de?
8. Nævn mindst 5 områder i centralnervesystemet hmed monoaminerge nerveceller, og angiv for hvert område det typiske transmitterstof.

9. Hvilke hulrum, kanaler og vævsstrukturer passerer cerebrospinalvæsken fra lateralventriklerne og til optagelsen i det venøse system?

10. Benævn og angiv beliggenheden af de sensoriske trigenimuskerner? Hvilke sansekvaliteter er knyttet til disse kerner?

Essay: Case-story

Hos en patient findes følgende symptomer:

Højresidig hemiplegi med spasticitet.
Nedasat smerte- og temperatursans og mangel på berøringssans, 2-punktsdiskrimination og vibrationssans, stillings- og bevægelssessans svarende til højre kropshalvdel.
Blindhed for højre halvdel af synsfelt i begge øjne.

Giv en detaljeret fremstilling af de berørte nervekernes og nervebaners beliggenhed, forløb og funktion, ogbegrund herudfra den tilgrundliggende læsions mest sandsynlige placering og udstrækning.
Under afgrænsningen af læsionen skal nærtliggende intakte strukturers placering og funktion omtales.
Angiv, hvilke sensoriske og motoriske symotomer der ville kunne optræde, hvis læsionen blev mere omfattende.
Angiv, hvilke(t) kar der sandsynligvis er involveret i læsionens opståelse.

Tentamen i Neuroanatomi - 20.01.93 - kl. 9-11

Kortsvar

1 Opgave 5

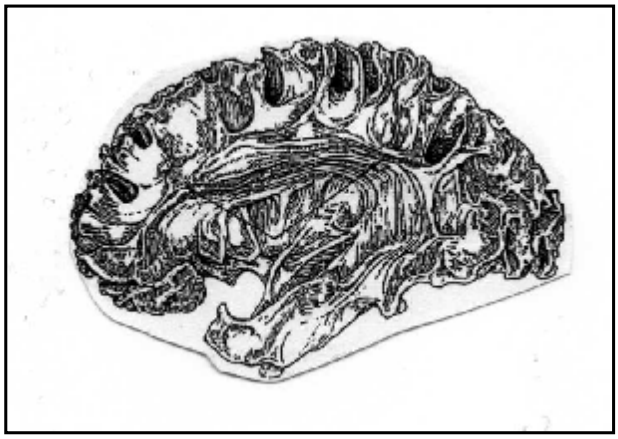

1. Angiv de vigtigste nervebaner mellem amygdala og hypothalamus.

2. Angiv det neuroanatomiske grundlag for øjets akkomodationsreflex.

3. Ved en neurologisk undersøgelse finder man paralyse af højre arm og ben samt venstresidig ptosis og pupildilation. Hvilke andre øjensymptomer vil man forvente at finde, og hvor vil en læsion kunne forårsage samtlige symptomer?

4. Beskriv den karakteristiske cytologiske opbygning af det auditive cortex (area 41 og 42).

5. Benævn den på tegningen markerede cortikale associationsbane.

6. Benævn "de specifikke" thalamuskerner og angiv deres respektive cortikale projektionsområder.

7. Nævn de primært sensoriske hørekerner samt kernerne i de centrale hørebaner i hjernestammen.

8. Nævn de spinocerebellare nervebaner og angiv deres neuronale oprindelse, krydsningsforhold og endeområder.

9. Ved forskellige hjernelæsioner kan der opstå sprogforstyrrelser. Beskriv hvilke og angiv læsionernes lokalisation.

10. Hvilke arterier forsyner plexus choroideus i lateralventriklerne, og hvor afgår disse arterier fra?

Essay: Case-story

En 76-årig kvinde falder bevidstløs om. Patienten er bevidstløs i 40 timer. Ved opvågningen konstateres manglende voluntær bevægelse i venstre arm og ben. 6 uger efter anfaldet udviser patienten paralyse af venstre arm og ben, og der er forøget muskeltonus og hyperreflexi i senereflekser. Den udstrakte tunge devierer til venstre, men tungen er uden atrofi. Der konstateres venstresidig facialisparalyse omfattende ansigtmusklerne under øjet. Sensoiret (? red.) er ændret på venstre side af patienten. Således findes sans for stilling af passiv bevægelse tabt. Thermal sans er nedsat. Berøringssans er stærkt nedsat. Smertesans registreres bilateralt. Patienten har en venstresidig homonym hemianopsi (blindhed for synsindtryk fra det ene synsfelt).

Angiv med begrundelse:

a) Hvilke nervebaner og kerner er beskadigede?
b) Skadens sandsynlige placering i centralnervesystemet.

Tentamen i Neuroanatomi - 14.06.93 - kl. 9-11

Opgave 1

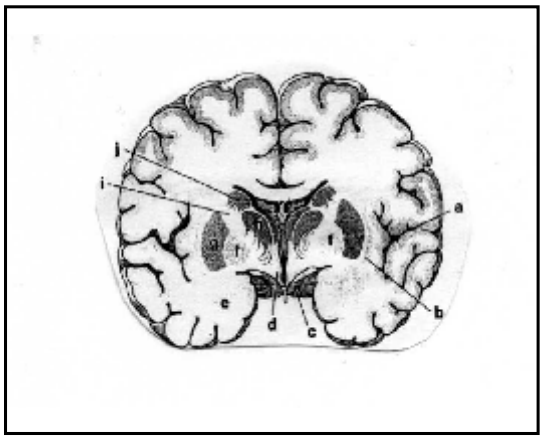

Kortsvar

1. Benævn de 10 udpegede strukturer (a-j) på det viste frontale hjernesnit på niveau med corpus amygdaloideum (cellefarvning).

2. Beskriv hørenervens forløb fra cochlea til cortex med angivelse af baner, krydsningsforhold og centrale kerner.

3. En læsion af højre n. abducens og højre nucleus n. abducentis giver ikke samme symptomer. Anfør kort hvorfor.

4. Fra lobus anterior hypophysialis frigives der hormoner under påvirkning af hypothalamus. Angiv det anatomiske grundlag herfor.

5. Hvilke områder af cerebellum forsyner især de reticulospinale baner i medulla spinalis?

6. Berøring af cornea fremkalder lukning af øjenspalten. Hvilke nerver udgør det afferente og det efferente led i denne refleksbue?

7. Angiv beliggenheden af Broca's og Wernicke's sprogområder, og anfør de vigtigste funktionelle forskelle.

8. Angiv synsfeltsudfaldet, som en læsion (tumor) i lobus temporalis dexter kan forårsage.

Essay

En person med et vaskulært betinget slagtilfælde har nu, 6 måneder senere, følgende symptomer på beskadigelse af nervesystemet:

1. Manglende smerte- og temperatursans svarende til højre side af kroppen.

2. Manglende smerte- og temperatursans svarende til venstre ansigtshalvdel.

3. Synkebesvær.

4. Hæs og svag stemme.

5. Manglende svælgrefleks på venstre side.

6. Faldtendens mod venstre.

7. Ukoordinerede bevægelser i venstre arm og ben.

Der ønskes en fyldestgørende redegørelse for:

a) hvilke nervebaner og -kerner der er omfattet af læsionen.
b) læsionens placering i centralnervesystemet (gerne støttet af tegning).
c) hvilket kar der sandsynligvis har været involveret.

Tentamen i Neuroanatomi - 14.01.94 - kl. 9-11

Kortsvar

1. Angiv skematisk forbindelserne i nervekredsløbet fra cortex cerebri over basalganglierne og tilbage til cortex.

2. Hvor i det vestibulære kernekompleks ender fibrene, som har deres oprindelse i sacculus og utriculus i det indre øre?
   Nævn den vigtigste bane, som udgår fra denne del af vestibulærkomplekset.

3. Nævn de motoriske og sensoriske udfald, man vil forvente at finde hos en patient med en rumopfyldende proces, der totalt lukker meatus acusticus internus.

4. Beskriv det anatomiske grundlag for akkomodationsrefleksen.

5. Angiv det typiske synsfeltsudfald, som en læsion (tumor) i lobus temporalis dexter kan forårsage.

6. De motoriske fibre i n. vagus kommer fra to kerneområder. Angiv navn og beliggenhed af disse kerner, samt de perifere strukturer, de hver især innerverer.

7. Benævn og angiv skematisk på en tegning de corticale områder, hvor læsioner kan medføre afasi.

8. Benævn de thalamiske kerner, som er knyttet til de følgende baner.

   a. Tractus opticus
   b. Brachium colliculi inferius
   c. Lemniscus medialis
   d. Tractus spinothalamicus
   e. Tractus trigeminothalamicus

8. Hvilken arterie forsyner den del at cortex cerebri, der sender fibre til neuroner, der kontrollerer musklerne på foden?

Essay

En person, der 6 måneder tidligere havde et slagtilfælde, har følgende symptomer:

1. Lammelse af ansigtsmuskulaturen på højre side med bevaret evne til panderynken.

2. Højresidig hemiplegi med forøgede senereflekser og positiv Babinski.

3. Dobbelt syn, når blikket er rettet mod højre.

4. Ptosis og pupildilitation på venstre øje.
5. Let deviation af tungen til højre.

6. Manglende smerte- og temperatursans på højre side af legemet og ansigtet.

Angiv med begrundelse,

a. hvilke nervebaner og -kerner der er beskadigede,
b. skadens sandsynlige placering i centralnervesystemet.

Tentamen i Neuroanatomi - 10.06.94 - kl. 9-11

Kortsvar

1. Hvilke nervebaner fører proprioceptiv information? Beskriv kort banernes neuronale oprindelse, krydsningsforhold og endeområde.

2. Hvilke kranienervekerner har ikke dobbeltsidig cortical innervation?

3. Angiv oprindelse, forløb, termination og funktion af tractus vestibulospinalis.

4. Angiv substantia nigras vigtigste afferente og efferente forbindelser. Hvilke af disse forbindelser er dopaminerge?

5. Hvilke arterier forsyner capsula interna?

6. Hvad er grundlaget for Brodmann's opdeling af cortex cerebri i forskellige områder? Giv et eksempel på forskellen mellem et motorisk og et sensorisk område.

7. Hvilke symptomer vil der optræde ved en læsion af rygmarvens funiculus lateralis?

8. Angiv amygdalas vigtigste afferente og efferente forbindelser. Hvilke funktioner tillægges amygdala?

9. Tegn et tværsnit af medulla spinalis i niveau med T4. Angiv beliggenheden af 3 navngivne kerneområder og 5 navngivne baner.

Essay

Hos en patient finder man følgende symptomer:

- Paralyse af venstre ansigtshalvdel, inklusive panden.
- Nedsat hørelse på venstre øre.
- Ataxi i ekstremiteterne på venstre side.
- Manglende smerte- og temperatursans i venstre ansigtshalvdel.
- Manglende smerte- og temperatursans i højre kropshalvdel.

Giv en detaljeret fremstilling af de berørte nervekerner, nervers og nervebaners beliggenhed, forløb og funktion. Begrund, på grundlag af denne fremstilling, hvor den tilgrundliggende læsion mest sandsynligt må være placeret.
Angiv yderligere sensoriske og motoriske symptomer, der vil kunne optræde, hvis læsionen breder sig, og forklar dette.

Findes der flere former for ataxi?
Hvordan undersøger man for ataxi?
Hvad kalder neurologen det fænomen, at patienten har tendens til at falde ud mod venstre, når han står med lukkede øjne?

Angiv, hvilke(t) kar der med størst sandsynlighed kan være involveret.

Tentamen i Neuroanatomi - 13.01.95 - kl. 9-11

Kortsvar

1. Angiv for de parasympatiske motoriske kerner i hjernestammen: navn, placering af kernen, den tilknyttede kranienerve samt de(t) perifere ganglie(r).

2. Angiv tre projektionsområder for cerebellums dybe kerner.

3. Angiv det neuroanatomiske grundlag for øjets akkomodationsrefleks.

4. Angiv globus pallidus's vigtigste efferente og afferente forbindelser (oprindelse, termination).

5. Angiv beliggenheden af Broca's og Wernicke's sprogområder, og anfør de vigtigste funktionelle forskelle.

6. Nævn 4 områder, der indgår i det limbiske system, samt 4 fiberbaner, der indgår i systemet.

7. Hvad er den strukturelle og udviklingsmæssige forklaring på, at forhøjet interkranielt tryk resulterer i papilødem (stasepapil) i øjet?

7. En læsion af nervus abducens og nucleus nervi abducentis giver ikke samme symptomer. Anfør kort hvorfor.

Essay

Ud fra kendskabet til capsula interna's opbygning ønskes en redegørelse for det typiske mønster af neurologiske udfald (motoriske og sensoriske forstyrelser) en læsion af 'crus posterius capsulae internae' kan give.

Kortsvar

1. En patient klager over dobbeltsyn, men kun når han ser opad og til højre. Hvilke((n) kraniel(le) nerve(r) er med stor sandsynlighed involveret?

2. Hvad er den største, totale længde, et pseudo/unipolært neuron kan have i en person, som er 170 cm høj? Begrund svaret.

3. Benævn de fibre, som danner refleksforbindelser mellem de occulomotoriske kærner, de vestibulære kærner og de spinale motoriske neuroner, som forsyner nakkeregionen?

4. Hvilke symptomer vil man forvente at finde hos en patient med læsion af chiasma opticus og den del af hypothalamus, der ligger umiddelbart over? Angiv det neuroanatomiske grundlag for symptomernes opståen.

5. Tegn et tværsnit af det Cortiske organ og benævn de forskellige strukturer.

6. Angiv det neuroanatomiske grundlag for øjets akkomodationsrefleks.

7. Angiv navn, placering og krydsningsforhold for tre descenderende motoriske baner.

8. Angiv amygdalas vigtigste afferente og efferente forbindelser.

Essay

Hos en patient finder man følgende symptomer:

1. Paralyse af venstre ansigtshalvdel, inklusive panden.
2. Nedsat hørelse på venstre side.
3. Ataxi i ekstremiteterne på venstre side.
4. Manglende smerte- og temperatursans i venstre ansigtshalvdel.
5. Manglende smerte- og temperatursans i højre kropshalvdel.

Angiv og diskuter placeringen af en læsion, der kan fremkalde dette symptomkompleks, idet der samtidigt redegøres for, hvilke neuronale strukturer der er beskadiget. Hvilke(t) kar må formodes at være involveret i denne læsion?

Tentamen i Neuroanatomi - 11.01.96 - kl. 9-11

Kortsvar

1. Beskriv de afferente og efferente forbindelser til og fra cerebellum dybe kerner.

2. Beskriv kort det neuroanatomiske grundlag for, at tab af smerte- og temperatursans svarende til den modsidige underekstremitet kan være det eneste symptom ved tilstedeværelsen af en rumopfyldende proces i canalis vertebralis.

3. Beskriv dorsalrodsfibrenes endeområder i rygmarven.

4. Beskriv beliggenhed og segmental ordning af somatosensoriske baner i rygmarven.

5. Beskriv det anatomiske grundlag for, at synsskarpheden er forskellig i den centrale og perifere retina.

6. Via hvilke(n) struktur(er) påvirker basalganglia først og fremmest aktiviteten i cerebral cortex?

7. Beskriv det anatomiske grundlag for de symptomer, der opstår ved helholdsvis en perifer og en central læsion. af n. abducens på højre side.

8. Benævn de to vigtigste efferente baner fra de centrale vestibulariskerner.

9. Benævn de vigtigste afferente og efferente forbindelser til og fra hippocampus. Hvilken kognitive proces er hippocampus involveret i?

10. Anfør de vigtigste forskelle i opbygningen af henholdsvis den primære sensoriske og den motoriske hjernebark.

Essay

Beskriv det anatomiske grundlag for de symptomer, som vil opstå ved en komplet højresidig læsion i mesencephalon.

Kortsvar

1. Hvilke nerveforbindelser forløber i crus anterior af capsula interna?

2. Angiv kort m. ciliaris opbygning, innervation og funktion.

3. En undersøgelse af de sensoriske funktioner hos en patient viste normale tærskelværdier for alle kutane sanser, men ophævet stereognostisk sans (astereognosis). Angiv det hjerneafsnit, som må forventes at være beskadiget.

4. Angiv 5 synaptiske endeområder (celler, nervekerner) for de primære afferente nervetråde i spinalnervernes radix dorsalis.

5. Beskriv beliggenhed af hippocampus og dens funktion?

6. Angiv skematisk forbindelserne i nervekredsløbet fra cortex cerebri over basalganglierne og tilbage til cortex.

7. Angiv ved hjælp af tegning den histologiske opbygning af plexus choroideus.

8. Angiv tre projektionsområder for cerebellums dybe kerner.

Essay

Hos en patient findes følgende symptomer 6_8 uger efter en vaskulært betinget skade i centralnervesystemet:

1. Manglende berøringssans, vibrationssans, stillingssans og bevægesans på venstre kropshalvdel og ekstremiteter.

2. Manglende berøringssans, vibrationssans, stillingssans og bevægesans på højre ansigts-halvdel.

3. Manglende temperatur_ og smertesans på venstre kropshalvdel og ekstremiteter.

4. Manglende temperatur_ og smertesans på højre ansigtshalvdel.

5. Venstresidig hemiplegi med forøgede senereflexer.

6. Paralyse af den mimiske ansigtsmuskulatur på højre side, inklusive panden.

7. Manglende konjugeret øjenbevægelse mod højre.

8. Pupilen på højre øje mindre end på venstre øje. Let ptose af højre øjenlåg.

Angiv og diskuter placeringen af en læsion, der kan fremkalde dette symptomkomplex, idet der samtidig redegøres for, hvilke neuronale strukturer der er beskadiget. Hvilke(t) kar må formodes at være involveret i denne læsion?

Tentamen i Neuroanatomi - 08.01.97 - kl. 9-11

Kortsvar

1. Benævn de 10 udpegede strukturer (a-j) på det viste frontale hjernesnit på niveau med corpus mammilare. (Grundet administrativ fejl fra Anatomisk institut side, mangler illustrationen desværre. MR-Forlag)

2. Hvad er funktionen af Nissl substansen i neuronerne?

3. Beskriv beliggenheden af de serotoninholdige neuroner med projektioner til hele centralnervesystemet.

4. Benævn den/de centrale kerner, der modtager impulser fra smagsløgene, og den/de hjernenerver, hvori fibrerne løber.

5. Beskriv den cellulære opbygning af retina.

6. Beskriv den retinotopiske organisation af primære synscortex.

7. Beskriv de efferente cochleare fibers termination.

8. Beskriv kort globus pallidus' afferente og efferente forbindelser (oprindelse og termination).

9. Anfør de vigtigste forskelle i opbygningen af henholdsvis den primære sensoriske og den motoriske hjernebark.

10. Hvilke arterier forsyner capsula interna?

Essay

En person med et vaskulært betinget slagtilfælde har nu, 6 måneder senere, følgende symptomer på beskadigelse af nervesystemet.

1. Manglende smerte- og temperatursans svarende til højre side af kroppen.

2. Manglende smerte- og temperatursans svarende til venstre ansigtshalvdel.

3. Synkebesvær.

4. Hæs og svag stemme.

5. Manglende svælgrefleks i venstre side.

6. Tendens til at falde mod venstre.

7. Ukoordinerede bevægelser i venstre arm og ben.

8. Pupildilation og ptose på venstre øje.

Der ønskes en fyldestgørende redegørelse for:
a) Hvilke nervebaner og kerner, der er omfattet af læsion.
b) Læsionens placering i centralnervesystemet (gerne støttet af en tegning).
c) Hvilke kar der sandsynligvis har været involveret.

Tentamen i Neuroanatomi - 11.06.97 - kl. 9-11

Kortsvar

1. Benævn de 10 udpegede strukturer på det viste diagram af et horisontalt snit gennem hjernen.

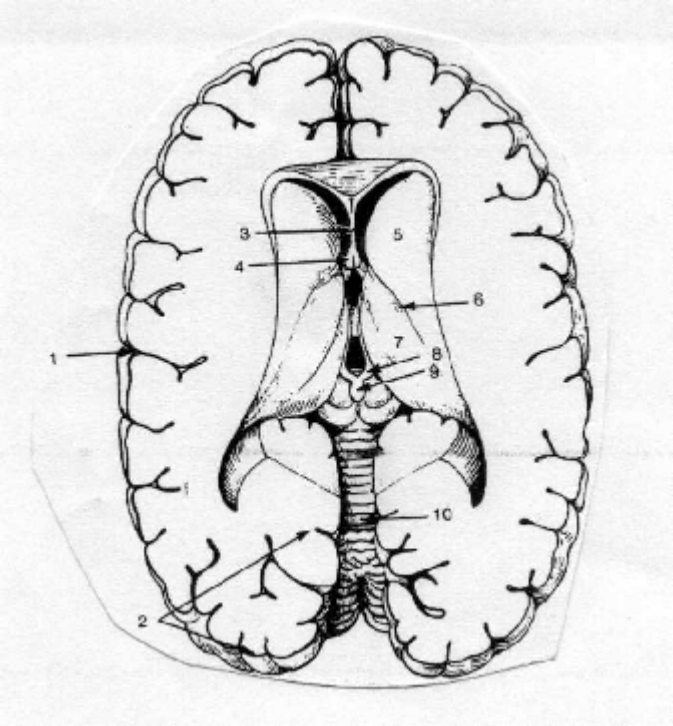

2. Angiv de vigtigste områder i centralnervesystemet, der gennem mosfibre projicerer til den cerebellare cortex.

3. Beskriv kort de anatomiske elementer som muliggør styringen af hypofyse fra hypothalamus.

4. Beskriv beliggenheden af lemniscus lateralis samt de vigtigste fibersystemer, der forløber i denne bane.

5. Hvilken primær funktion har colliculus superior?

6. Beskriv den somatotopiske organisation af tractus corticospinalis i dens forløb gennem centralnervesystemet.

7. Hvad er de(n) vigtigste kilde til afferente fibre til nucleus caudatus?

8. Beskriv den anatomiske basis for den blinde plet, den del af synets synsfelt, hvor lys ikke kan registreres.

Essay

En ældre kvinde, som i længere tid har klaget over svimmelhed, indlægges akut efter en pludselig forværring af tilstanden. På hospitalet foretager skadestuelægen en undersøgelse, der
resulterer i nedenstående fund. Senere scanning og angiografi viste, at patientens lidelse skyldtes blokeret blodforsyning til en del af centralnervesystemet.

Venstresidig ophævet smerte_ og temperatursans på kroppen og extremiteterne.
Højresidig ophævet smerte_ og temperatursans på ansigtet.
Højresidig cornearefleks var ophævet, men ved berøring af venstre cornea sås bilateral blinkerefleks.
Besvær med at tale.
Svimmelhed med tendens til at falde til højre.
Kvalme og nystagmus.
Stillings_ og vibrationssansen var intakt, ligesom der blev fundet normale sene_ og plantar-reflek_
ser bilateralt.

Der ønskes en fyldestgørende redegørelse for
Hvilke nervebaner og kerner er påvirket hos patienten.

Læsionens placering i centralnervesystemet (gerne
støttet af en tegning).
Hvilke arterier der sandsynligvis har været
involveret i sygdommen.

Kortsvar

1. Benævn de 10 udpegede strukturer på det viste frontale hjernesnit.

2. Hvor dannes øjets kammervæske, og hvordan ledes den væk fra camera anterior.

3. Beskriv (eventuelt med diagram) repræsentation af synsfeltet i synscortex med angivelse af central-perifer og øvre-nedre repræsentation af synsfeltet.

4. Hvad er den største, totale længde et pseudo/unipolart neuron kan have i en person, som er 180 cm høj?

5. De motoriske fibre i n. vagus kommer fra to kerneområder. Angiv navn og beliggenhed af disse kerner, samt de perifere strukturer de hver især innerverer.

6. Beskriv lemniscus medialis med hensyn til oprindelse, forløb og relation til andre sensoriske baner og endeområder.

7. Hvilke(t) corticale område(r) og hvilke(n) dybe kerne(r) forsyner nucleus vestibularis?

8. Hvilke forbindelser passerer igennem henholdsvis brachium colliculi superius og inferioris?

9. Hvad er det neuroanatomiske grundlag for forskellen på en m. rectus lateralis parese og en lateral blikparese (lateral gaze syndrom)?

10. Tegn et tværsnit af det Cortiske organ og benævn de forskellige strukturer.

Essay

Hos en patient findes følgende symptomer 6-8 uger efter en vaskulært betinget skade i nervesystemet:

1. Nasal deviation af venstre øje.
2. Manglende evne til at dreje venstre øje temporalt og højre øje nasalt ved forsøg på at se til venstre.
3. Nystagmus og let svimmelhed.
4. Hemiataksi og koordinationsbesvær for ekstremiteter på venstre side samt intentionstremor.
5. Lammelse af den mimiske ansigstmuskulatur svarende til hele venstre ansigtshalvdel.
6. Nedsat smerte- og temperatursans på venstre ansigtshalvdel.
7. Tab af smerte- og temperatursans på højre side af kroppen, inkl. ekstremiteter
8. Pupilkonstriktion og nedsat svedsekretion på venstre side af krop og ansigt.

a) Angiv placering af en læsion, der kan fremkalde dette symptomkompleks. Redigør i denne sammenhæng for hvilke neuronale strukturer (kerner, nervebaner, nerver) der synes beskadiget svarende til de enkelte punkter (1-8). Angiv hvilke(t) kar der ved en tilstopning kan medføre nævnte læsion.

b) Med udgangspunkt i de punkt 4 nævnte symptomer: hemiataksi og koordinationsforstyrelser på venstre side ønskes en uddybende begrundelse for de nævnte funktionsændringer.

Kortsvar

1. Hvad er den strukturelle og udviklingsmæssige forklaring på at forhøjet intrakarnielt tryk resulterer i papilødem (stasepapil) i øjet ?

2. På hvilken måder adskiller fasciculus gracilis sig fra fasciculus cuneatus ?

3. Angiv for de parasympatiske motoriske kerner i hjernestammen: navn, den tilknyttede kranienerve, samt de perifere ganglier.

4. Benævn de 10 udpegede strukturer på det viste billede af hjernestammen og cerebellum.

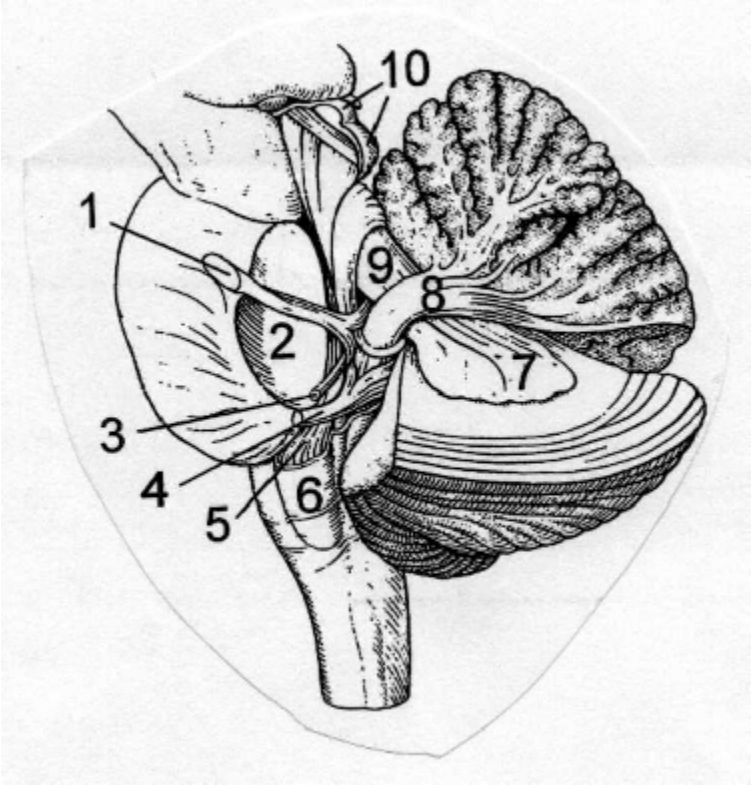

5. Benævn de motoriske og sensoriske udfald man vil forvente at finde hos en patient med en rumopfyldende proces, der totalt obstruerer meatus acusticus internus.

6. Beskriv kort den kortikale lokalisation af berøringssansen.

7. Hvilken nervebaner forløber i crus **anterior** af capsula interna?

8. En person med total, bilateral læsion af visuel cortex kan ofte stadig reagere på synsfeltsstimuli. Hvad er den neuroanatomiske forklaring herpå?

Essay

En halvsidig overskæring eller læsion af medulla spinalis medfører symptomer, der klinisk benævnes Brown-Séquard´s syndrom.
Redegør for disse symptomer ud fra kendskabet til de berørte nerveforbindelser, idet udgangspunktet er en ca. 6 uger gammel læsion svarende til spinalsegment T3 på højre side hos en voksen person.

Tentamen i Neuroanatomi - 15.01.99 - kl. 9-10

Indledende oplysninger

A. Dette eksamenssæt på 2 sider indeholder 6 kortsvarsopgaver, hvortil der ønskes et kort præcist svar.

A. Opgaverne vægtes karaktermæssigt ens.

1. Indtegn på en skitse af et horisontalt tværsnit gennem medulla spinalis beliggenheden af 3 acenderende og 3 decenderende baner i den hvide substans samt 4 cellekerneområder i den centrale grå substans. Navngiv samtlige strukturer og angiv for banernes vedkommende om de er krydsede eller ukrydsede.

2. Navngiv og skitser beliggenheden af de nuclei der hører til n. trigeminus. Angiv hvilken funktionel rolle der tilskrives de forskellige nuclei.

3. Beskriv det anatomiske grundlag for at en læsion i cerebellum hovedsageligt påvirker motorikken på samme side af kroppen.

4. Basalganglierne udgøres af tre hovedkernegrupper eller strukturer. Angiv navnet på disse. Angiv hvilke thalamusområder der modtager hovedparten af fibre fra basalganglierne.

5. Skitser støttet af en tegning den cellulære opbygning af retina.

6. Beskriv og afgræns de(t) område(r) i det centrale nervesystem der kan være involveret i et højresidigt sensorisk neglect syndrom.

Tentamen i Neuroanatomi - 17.06.99 - kl. 9-10

1. Redegør for de sensoriske udfald der forventes efter en ensidig læsion af lemnicus medialis i medulla oblongata.

2. Angiv hvilke kranienerver der formidler smagssansen fra tungen og giv en kortfattet beskrivelse af de centrale kerner og baner der er involveret i smagsopfattelsen.

3. Giv en kort beskrivelse af beliggenheden af tractus og nucleus spinalis nervi trigeminalis med reference til andre vigtige strukturer (evt. ved hjælp af en tegning).

4. Angiv gennem hvilke thalamiske kerner basalganglierne påvirker cortex cerebri.

---

5. Redegør for de motoriske udfald der opstår efter aflukning af højre arteria cerebri anterior.

6. Beskriv det anatomiske grundlag for blinkerefleksen (cornearefleksen).

1. Billedet (b) viser et snit gennem storhjernen og hjernestammen farvet for myelinisere-de fibre. Angiv navnene på de strukturer som de respektive, nummererede pile henviser til.

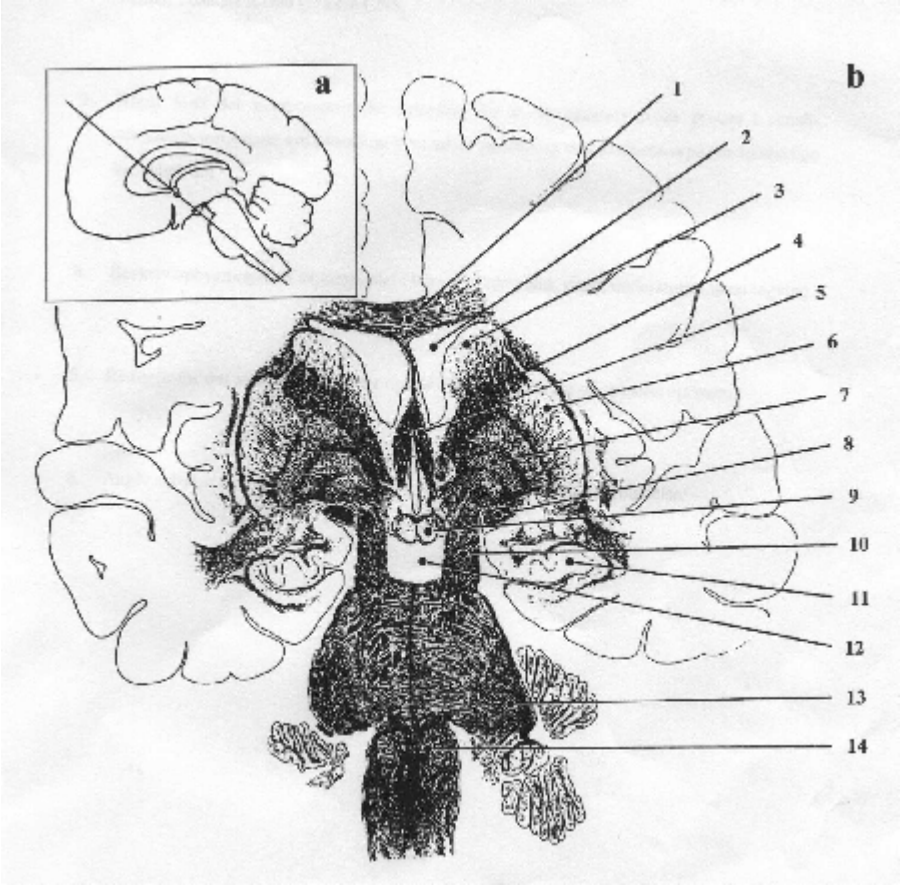

Snittets placering er vist skematisk i a.

2. Beskriv beliggenheden og den somatotropiske ordning af tractus cortico spinalis (pyramidebanen) i banens forløb gennem CNS.

3. Angiv kort det neuroanatomiske grundlag for at en rumopfyldende proces i canalis vertebralis som eneste symptom kan have tab af smerte- og temperatursans på den modsidige kropshalvdel.

4. Beskriv opbygningen af sanseepitelet i ligevægtsapparatet, gerne understøttet af en tegning.

5. Redegør for det synsfeltsudfald der opstår efter overskæring af chiasma opticum.

6. Angiv substantiae nigrae pars compactas efferente og afferente forbindelse.

Tentamen i Neuroanatomi - juni 2000 - kl. 9-10

.a Angiv det/de område(r) i thalamus der modtager sensoriske forbindelser fra rygmarven.

1.b Navngiv disse ascendrende baner og angiv den omtrentlige placering på et tværsnit af rygmarvens cervikaldel, medulla oblongata samt mesencephalon.
1.c Redegør for eventuelle overkrydsningsforhold af disse baner.

2. Nævn og beskriv de motoriske baner der starter i mesencephalon og descenderer til medulla spinalis.

3. Beskriv kort smagbanernes forløb fra receptorerne i tungen til forbindelsesområdet i cortex.

4. Angiv de afferente og efferente forbindelser til og fra spinocerebellum (cerebellums vermisområde).

5. Redegør for den autonome innervation af øjets muskler.

6. Skitser den laterale side af telencephalon. Indtegn og navngiv afgrænsningen af de fire hovedområder telencephalon inddeles i. Angiv på samme tegning følgende strukturer/områder.

4. Primær motorisk cortex
5. Primær sensorisk cortex
6. Wernickes sprogområde
7. Brocas sprogområde
8. Primær auditiv cortex

Tentamen i Neuroanatomi - 18.01.2001 - kl. 9-10

1. a) Hvor i det centralenerve system kan man med en enkelt læsion af moderat størrelse fremkalde et tab af smerte- og temperatursans på venstre side af ansigtet samt højre kropshalvdel.

b) Beskriv ved hjælp af en tegning det afficerede område, og angiv herpå navnene på de afficerede baner.
c) Beskriv det anatomiske grundlag for det sensoriske udfald, og angiv herunder krydsningsforhold af de afficerede baner?

2. Beskriv oprindelsessted, forløb og terminationsområde(r) for de to vigtigste efferente baner fra vestibulariskerner.

---

3. Redegør for de(t) motoriske udfald der ses efter en ødelæggelse af venstre nucleus hypoglossus.

4. Angiv 7 områder i det centrale nervesystem, der sender aksoner direkte til formatio reticularis i hjernestammen.

5. Nævn de vigtigste efferente forbindelser fra substantia nigra.

6. Angiv cellulære og funktionelle forskelle mellem lamina 4 og 5 i cortex cerebri (neocortex).