Side 1

Anita Pedersen er 49 år og henvender sig i praksis, idet hun føler sig mere træt end vanligt. Tilstanden har nu stået på 1 måned. Hendes arbejdsplads har endnu engang gennemgået en omstrukturering og hun er bange for at miste sit job. I forbindelse med udredningen heraf bliver der målt et blodtryk på 175/105 mmHg. St.p et c ia.
Hvilket tiltag er relevant?

- Måling af hjemmeblodtryk ✔
- Henvise til medicinsk afdeling
- Sygemelde og aftale ny konsultation om 2 uger

Side 2

Martin er en veltrænet triatlet på 32 år, som aldrig tidligere har været hospitaliseret. Ikke ryger. Han henvender sig akut til sin praktiserende læge fordi han pludselig har fået venstresidige brystsmerter og åndenød. Symptomerne opstod da han sad på kondicyklen og varmede stille op til dagens træning.
Obj: fremtræder akut medtaget. Varm og tør men tydelig takypnøisk. St.c: regelmæssig hjerte aktion, ingen mislyde. St.p: Vesikulær respiration men muligvis nedsat respirationslyd på venstre side. EKG: sinusrytme uden tegn på iskæmi eller belastning. Lungefunktion: FEV_1/FVC: 0,8

Hvad er den mest sandsynlige diagnose?

- Spontan pneumothorax ✔
- Aorta dissektion
- Akut myokardie infarkt

Side 3

Viggo på 53 år har ved et helbredstjek ved sin praktiserende læge fået målt et blodtryk på 155/102 mmHg. Lægen tager nogle blodprøver, og Viggo måler selv hjemmeblodtryk over nogle uger hvor det typisk har ligget 145/95 – 155/ 100, senest 147/96 mmHg. Han er normal af bygning, og ”har ikke været syg en dag i sit liv”. Viggo er ikke-ryger. Paraklinisk: EKG: normalt, urin-stix: normal, total-kolesterol: 6,2 mmol/L, HbA1c: 64 mmol/mol(N<45)
Bør Viggo sættes i antihypertensiv behandling?

- Ja, han har hypertension, og type-2 diabetes ✔
- Nej, han har kun grad 1 hypertension
- Nej, han bør først udredes for type-2 diabetes

Side 4

Fredag kl. 10 - akuttiden. Birgit er 68 år og fik for 9 år siden konstateret moderat KOL. Hun har ikke været til de sidste to årskontroller, og indtil du så hende sidst, har hun klaret sig stabilt med en langtidsvirkende Beta 2-agonist og få årlige exacerbationer. Birgit ryger 3-5 cigaretter dagligt, er dårligt gående og bor alene på 1. sal i en etageejendom med elevator.

Birgit kommer nu med et par dages anamnese med purulent ekspektorat og 38,2 i temperatur. Hun har ikke sovet i nat på grund af åndenød. Ved lungestetoskopi er der en blanding af inspiratoriske krepitationer og ekspiratoriske ronchi på begge sider. Hendes CRP er 87(N< 14)

Hvad er mest korrekt at gøre?

- Indlægge på mistanke om pneumoni ✔
- Opstarte antibiotika på mistanke om pneumoni
- Opstarte tablet prednisolon 37,5 mg + antibiotika på mistanke om KOL exacerbation

Side 5

Ib er kognitivt velbevaret og aktiv mand på 75 år. Han har haft type 2 diabetes gennem 10 år. Han henvender sig til dig i praksis fordi han er tiltagende træt. Ingen tegn på depression. Han går stadig på jagt men han insisterer på at få de stående poster. Han bliver forpustet og udmattet, hvis han skal gå for meget, specielt i bakket terræn. 10 cigaretter daglig i 40 år. Ofte en tør hoste specielt om morgenen.
Objektivt: Ikke akut påvirket. Varm og tør, pæne farver. BT: 160/90 mmHg, puls 110 s.p.m.; St .p: sonore ronchi bilateralt. St. c: regelmæssig hjerteaktion, ingen mislyde. Bilaterale ankelødemer. EKG: regelmæssig sinusaktion, ingen ST segment forandringer. Lungefunktion: FEV_1/FVC ratio: 0,75. FEV_1: 0,73

Hvad vil du gøre?

- Henvise patienten i pakkeforløb for hjertesvigt ✔
- Indlægge patienten under diagnosen akut koronar syndrom
- Henvise patienten til lungemedicinsk ambulatorium til udredning for KOL

Side 6

En 76-årig kvinde er faldet og har brækket højre håndled, og hun skal opereres. Hun havde lige rejst sig fra middagsbordet efter et stort måltid. Hun virker dement og er meget forvirret over at være blevet indlagt.
Operationen bør laves indenfor det næste døgn, men der er faktisk plads på en operationsstue lige nu.

Anæstesilægen planlægger en regional blokade (infraclavikulært blok, som bedøver til indgreb på overekstremiteten fra midten af humerus og distalt). Derfor behøver patienten ikke at komme i generel anæstesi.
Vil det være acceptabelt at foretage operationen nu, selvom patienten ikke er 6-timers fastende?

- Nej, hvis der ikke er akut indikation for operation indenfor 6 timer, så skal patienten være fastende ✔
- Ja, det er fint at operere nu, så kan hun komme hurtigere hjem til sine vante rammer
- Ja, men så skal der foretages ventrikel-aspiration, inden man lægger blokaden

Side 7

En 82-årig mand har arthrose i højre hofte og er henvist til operation med total alloplastik. Der er planlagt spinal anæstesi med sedation. Han er lidt bekymret, fordi han mener at have slidgigt i ryggen.
På hvilket rygmarvsniveau vil du lægge den spinale anæstesi?

- Lumbalt niveau, L3/4 ✔
- Lavt thorakalt niveau Th 11-12
- Jeg vil ikke lægge spinal, fordi han måske har slidgigt i ryggen

Side 8

37-årig kvinde indlægges akut med voldsomme mavesmerter og opkastning. Der påvises ileus og patienten skal opereres akut med laparotomi.Der planlægges generel anæstesi med akut indledning, da patienten ikke er fastende.

Hvad er den mest optimale postoperative smertebehandling for denne patient?

- Epidural smertebehandling med infusion af fx bupivakain og tbl. paracetamol, hvis patienten kan tage tabletter
- Fast behandling med tbl. paracetamol, tbl. brufen og intravenøs eller peroral pn morfin
- Fast tbl. paracetamol, fast tbl. brufen, fast tbl. malfin (depotmorfin) og intravenøs eller peroral pn morfin

Side 9

27-årig mand med scoliose indkaldes til operation. Pt. er ellers rask, klassificeres som ASA 1. Der er aftalt generel anæstesi. Efter indledning af anæstesi måles BT 100/70 og puls 67. To timer inde i operationen måles BT 90/60 mmHg og puls 100 s.p.m.. Vurderet blødning 900 ml. B-Hæmoglobin måles til 4.9 mmol/l

Hvilken væske vil du behandle patienten med?

- 1 – 2 liter Ringer Acetat eller NaCl ✔
- 1 portion blod og 1 portion frisk-frosset plasma
- 2 portioner blod

Side 10

Du kaldes til en yngre mand på Skadestuen. Patienten ligger med lukkede øjne, men slår øjnene op, når du taler højt til ham og oplyser med latenstid navn og CPR-nr. Sygeplejersken kan ikke måle den perifere ilt-saturation. Der er målt RF 32, BT 75/35 mmHg, HR 145 - regelmæssig. Der er tydelig rødme fra en rift på højre hånds 3. finger strækkende sig op mod albuen.

Hvad vil du gøre?

- Beder sygeplejersken tilkalde bagvagten, mens du sikrer, at luftvejen er fri, giver ilt på maske, får lagt IV-adgang og starter hurtig infusion af Ringeracetat / Ringerlaktat eller isoton NaCl ✔
- Forlader straks stuen for at konfererer med bagvagten og for at tilkalde anæstesiologisk og ortopædkirurgisk bagvagt
- Beder sygeplejersken måle BS, mens du selv tager en arteriel blodgas

Side 11

12. årig pige, tidligere fuldstændig rask, har haft feber i knap et døgn.
Om natten bliver hun klagende og mere slap, og moren tilkalder vagtlægen. Vagtlægen finder pigen vågen og klar, ikke nakke-ryg stiv, men er ikke helt tryg ved den kliniske tilstand.

På skadestuen måles RF 36, BT 90/50 mmHg, puls 110 s.p.m., kapillær respons 5 sek.

Du tager en arteriel blodgas

pH 7.12 (7.35-7.45)

pCO_2 2.1 (4.5-6.0 kPa)

BE - 9.5 (-2 – 2 mmol/l)

St HCO_3 16.7 (22-26 mmol/l)

BS 35 mmol/l

Hvad viser A-gassen og hvad kunne diagnosen være?

- Delvis kompenseret metabolisk acidose, tentativ diagnose diabetisk ketoacidose ✔
- Kompenseret respiratorisk acidose, tentativ diagnose svær astma
- Delvis kompenseret metabolisk acidose, tentativ diagnose meningitis

Side 12

En 66-årig mand har for 3 dage siden fået lavet en koronar bypassoperation. Han er nu slået om fra sinusrytme til atrieflimren med en frekvens på 160-190 s.p.m.. Da patienten er hæmodynamisk ustabil med et blodtryk på 90/45 og er svært forpustet, beslutter man at DC-konvertere patienten akut, selvom han ikke har fastet i 6 timer.
Hvilken anæstesiform vil man vælge til denne patient?

- Patienten præoxygeneres, anæstesien indledes med analgetikum, hypnotikum og relaxans i hurtig rækkefølge, og patienten intuberes i trachea. Der DC-konverteres, og patienten ekstuberes, når han er vågen. ✔
- Patienten får en næsebrille med ilt 4 l/min., og der titreres med et hypnotikum indtil patienten sover, ikke reagerer på tiltale, men stadig har bevaret respiration. Der DC-konverteres, og patienten vågner herefter op.
- Patienten indledes med analgetikum og hypnotikum, og der anlægges en larynxmaske. Patienten DC-konverteres og larynxmasken fjernes, når han er vågen.

Side 13

Akut anæstesi-indledning (“crash induction”) består af præoxygenering, hurtig intravenøs indgift af indsovningsmiddel og muskelrelaxans og intubation uden maskeventilation.

Denne anæstesiform anvendes…

- for at undgå aspiration ✔
- ved alle akutte patienter
- for at komme hurtigt i gang med kirurgien

Side 14

59-årig mand henvender sig til egen læge pga. brystsmerter gennem 3-timer. Ved ankomsten er han utilpas, med epigastrielle smerter og forkvalmet.
Tidligere: hypertension. Ophørt med rygning.

BT 180/60 mmHg puls 78, sat 98%

EKG:

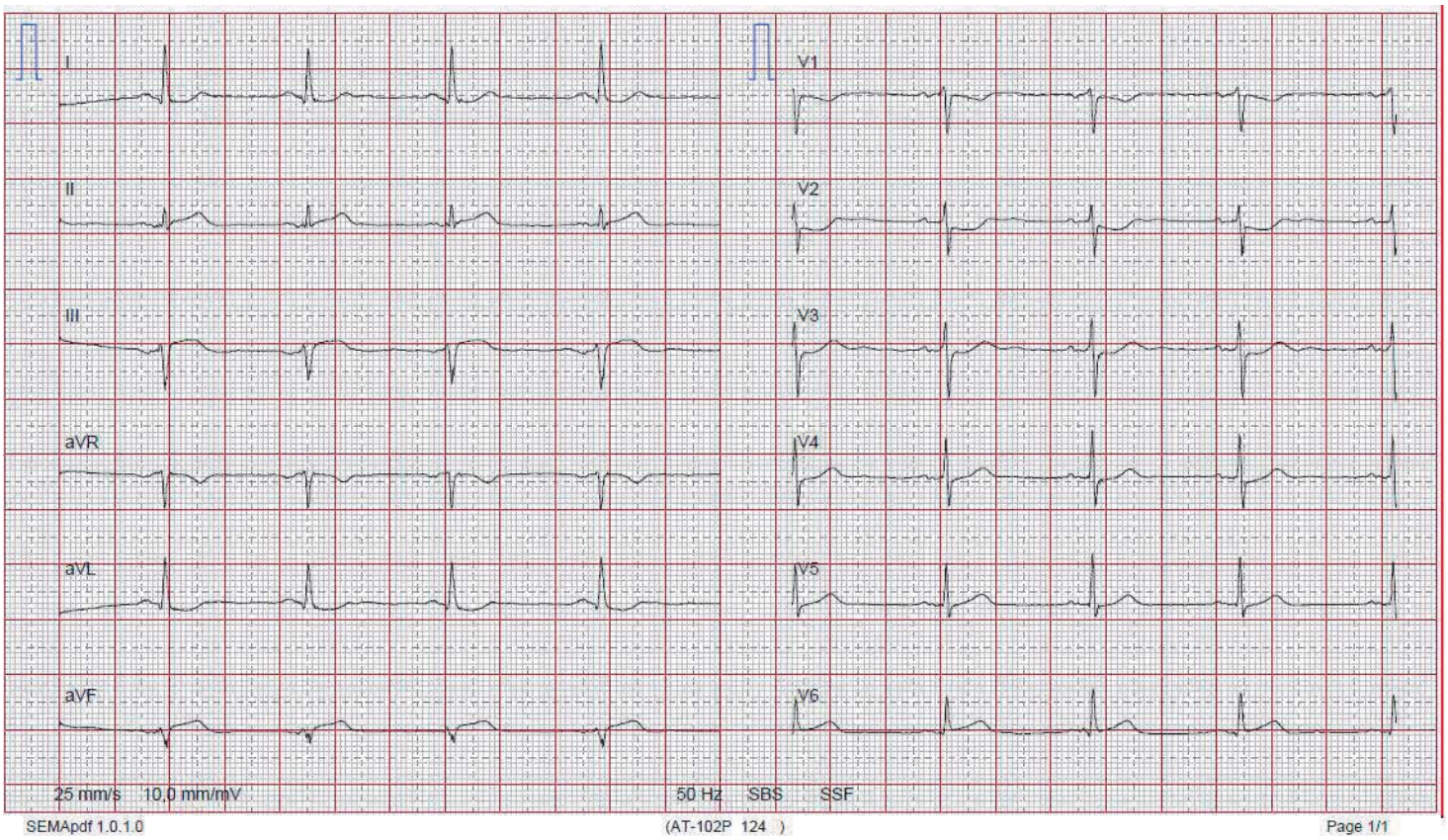

Du er KBU-læge i praksis. Hvad vil du foretage dig?

- Ringe til Falck for at bestille en akut transport til et Hjertecenter med henblik på evt. akut PCI ✔
- Ringe til Falck for at bestille en akut transport til nærmeste hospital mhp vurdering for NSTEMI
- Ringe til Falck for at bestille en akut transport til en thorax-kirurgisk afdeling på mistanke om aortadissektion.

Side 15

60-årig mand indlægges med apopleksia cerebri. MR-skanning af cerebrum viser iskæmisk infarkt i højre hemisfære. Kendt med type II diabetes og hypertension.
Fortæller at det egentlig startede for 4 uger siden, hvor der var trykkende ubehag i brystet, efterfølgende slap og træt, sidenhen forpustet og vægtøgning.
Derfor nu henvist til hjertemedicinsk vurdering:
Objektivt: BT 100/50 mmHg, puls 90 s.p.m., sat 92 %, respirationsfrekvens 22.
St.p. krepitation bilateralt basalt
Stc. Ingen mislyde
Lette ødemer på begge ben.
Røntgen af thorax: Øget lungekartegning og forstørret hjerteskygge.

Hvad vil EKG'et med stor sandsynlighed vise?

- Sinusrytme, 95 s.p.m., 1-grads AV-blok og Q-takker V2-V5. ✔
- Sinusrytme, 95 s.p.m., 1-grads AV blok, ventrikulær ekstrasystoli i trigenimi, 1-2 mm ST-depressioner i II-III og aVF.
- Sinusrytme, 95 s.p.m., 1-grads AV blok, supraventrikulær ekstrasystoli, 1-2 mm ST-depression i V2-V5.

Side 16

73-årig mand indlægges på kardiologisk afdeling med brystsmerter med debut for 14 timer siden. Ved ankomsten er han smertefri.
Objektivt:

BT 164/73 mmHg,

St.p. og st.c. i.a.

Blodprøver: TnT 28 ng/l(N<8).

Ekkokardiografi: ejection fraction 55%. (N>50%)

EKG:

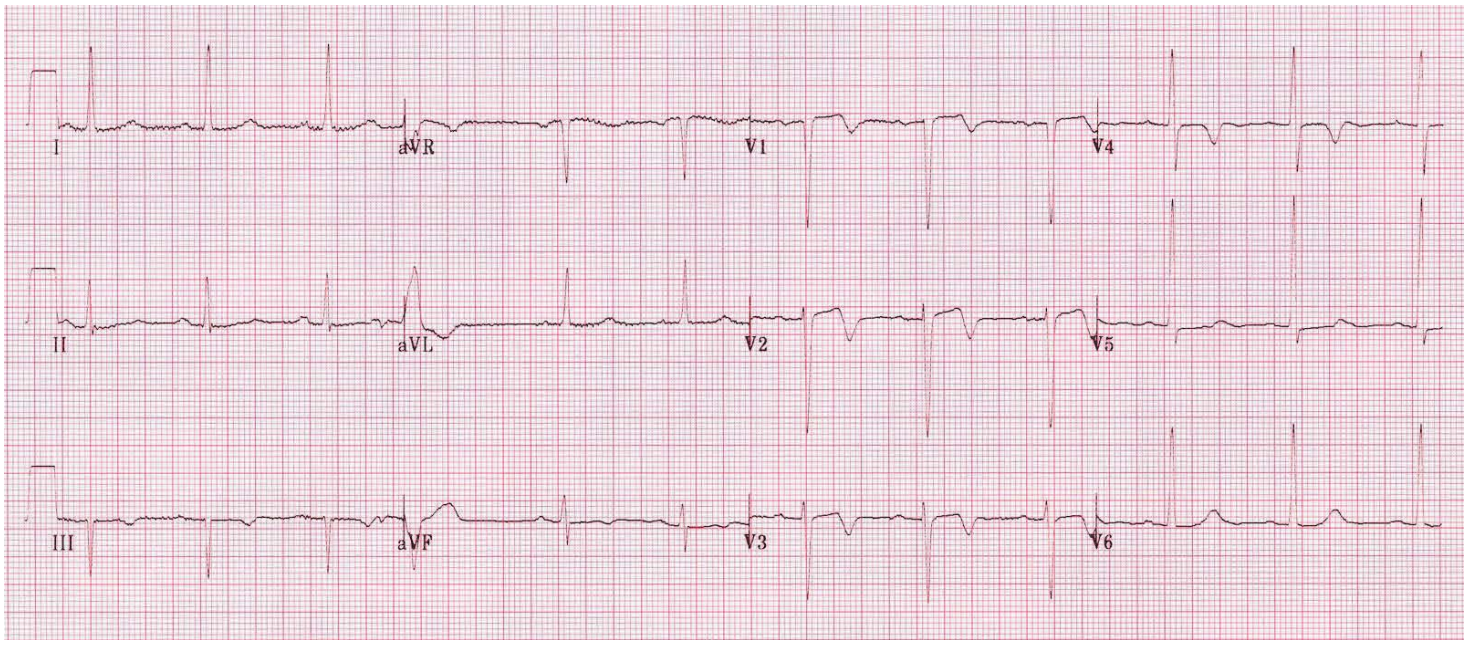

Der foretages koronar arteriografi.

Hvad vil koronar arteriografien med stor sandsynlighed vise?

- Proksimal stenose i ramus descendens anterior. ✔
- Stenose i hovedstammen
- Stenose proximalt på den højre koronararterie.

Side 17

Tidligere hjerterask 70-årig mand henvist til akut-modtagelsen pga. første-gangs uvarslet besvimelse. Besvimelsen opstod under almindelig gang, og patienten pådrog sig herved en flænge i panden. BT 140/80 mmHg, puls 72/min. Patientens EKG(25 mm/s) ses nedenfor.

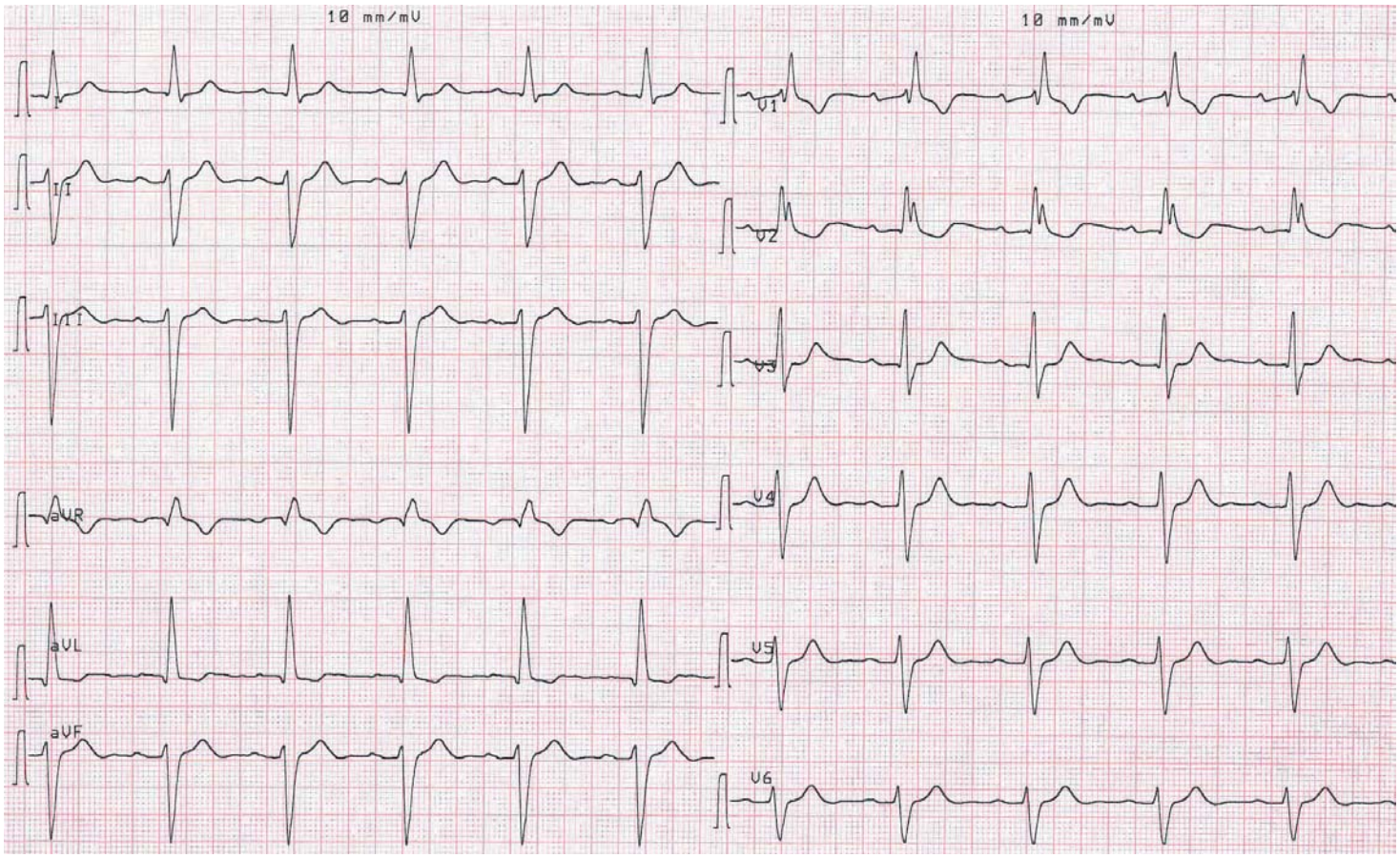

Hvordan bør denne patient håndteres?

- Patienten bør indlægges til monitorering. ✔
- Patienten kan sendes hjem til senere Holtermonitorering og med besked om ikke at måtte føre bil.
- Patienten bør henvises til implantation af subcutan EKG optager(ILR= Implantabel Loop Recorder).

Side 18

Tidligere hjerterask 70årig mand henvist til akutmodtagelsen pga. uvarslet besvimelse. Besvimelsen opstod under almindelig gang, og patienten pådrog sig herved en flænge i panden. BT 140/80 mmHg, puls 72 slag/min. Patientens EKG ses nedenfor(25 mm/s)

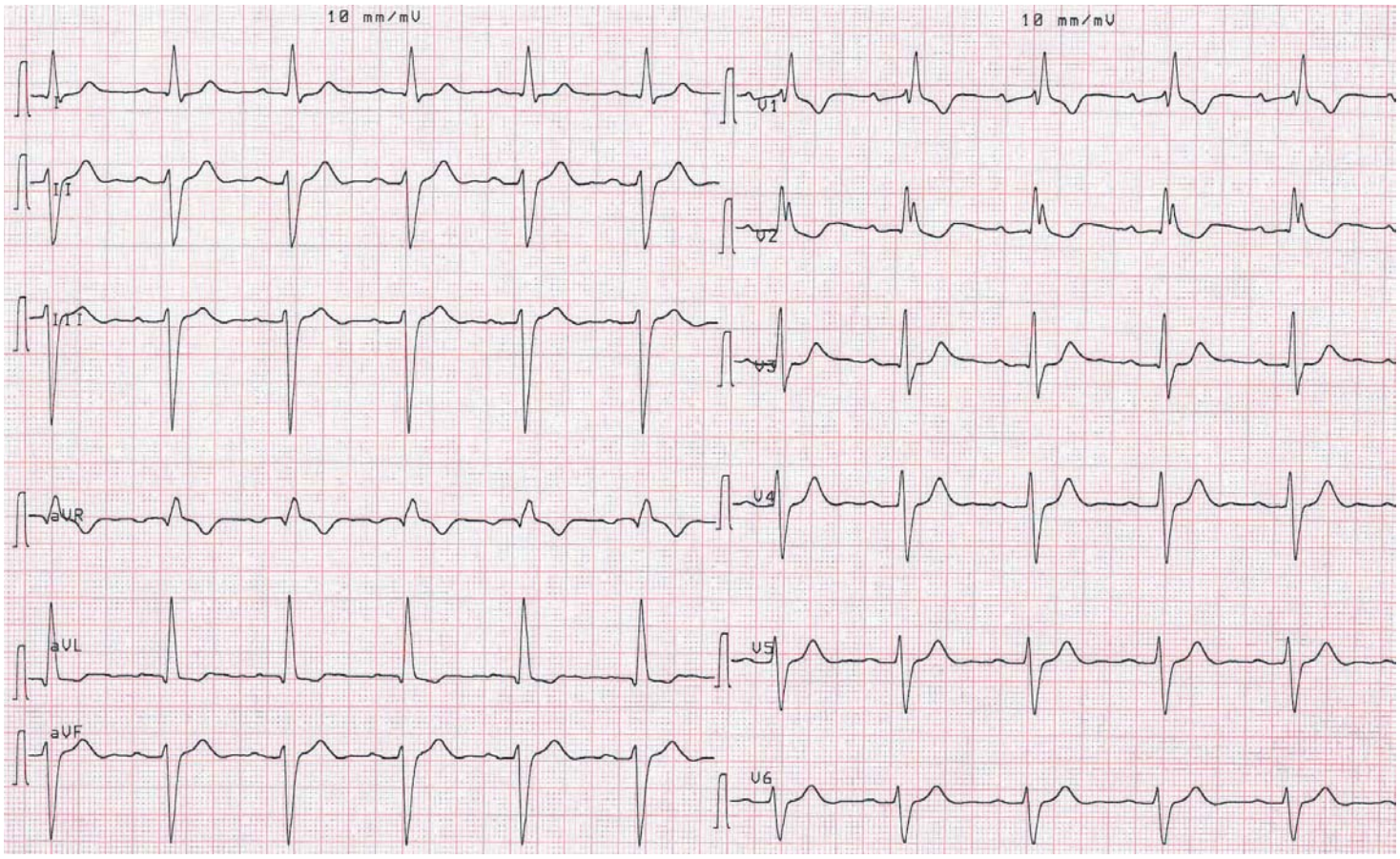

Hvad viser EKG?

- RBBB og LAH ✔
- LBBB
- Venstresidig hypertrofi og belastning

Side 19

Tidligere hjerterask 30-årig mand henvist til akut-modtagelse pga. episode med hurtig hjertebanken af 3 timers varighed. Patienten har tidligere haft lignende kortere episoder igennem 5 år. Ved ankomsten er pulsen 150/min, BT 100/60 mmHg.

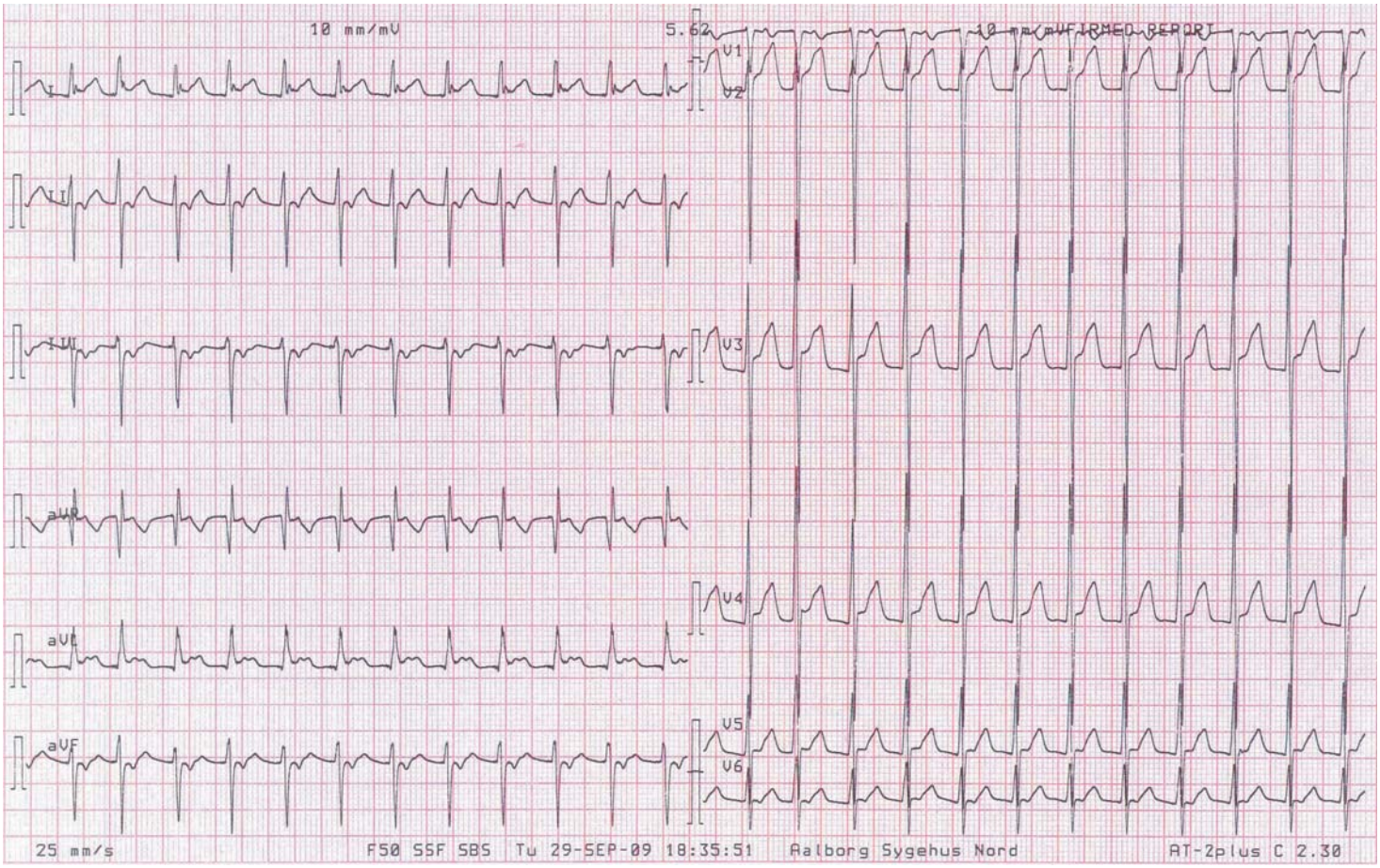

Patienten er bleg og svedende.Hvad viser EKG og hvordan håndteres situationen bedst?

- Ortodrom atrioventrikulær takykardi (AVRT). Konverteres med adenosin, hvis carotismassage ikke er effektivt. ✔
- Ventrikulær takykardi. Indlægges til DC konvertering, hvis amiodaron infusion er uden effekt.
- Atrieflagren. Bør opstarte antikoagulationsbehandling og henvises til DC kardiovertering indenfor 24 timer.

Side 20

Tidligere hjerterask 54-årig kvinde indlægges efter besvimelse i hjemmet. Patienten har ikke tidligere haft synkopetilfælde eller anfald af hjertebanken. Ved ankomsten er patienten akut påvirket, bleg og klamt-svedende. Pulsen tælles til 210/min, uregelmæssig, BT 80/50 mmHg. Patientens EKG ses her:

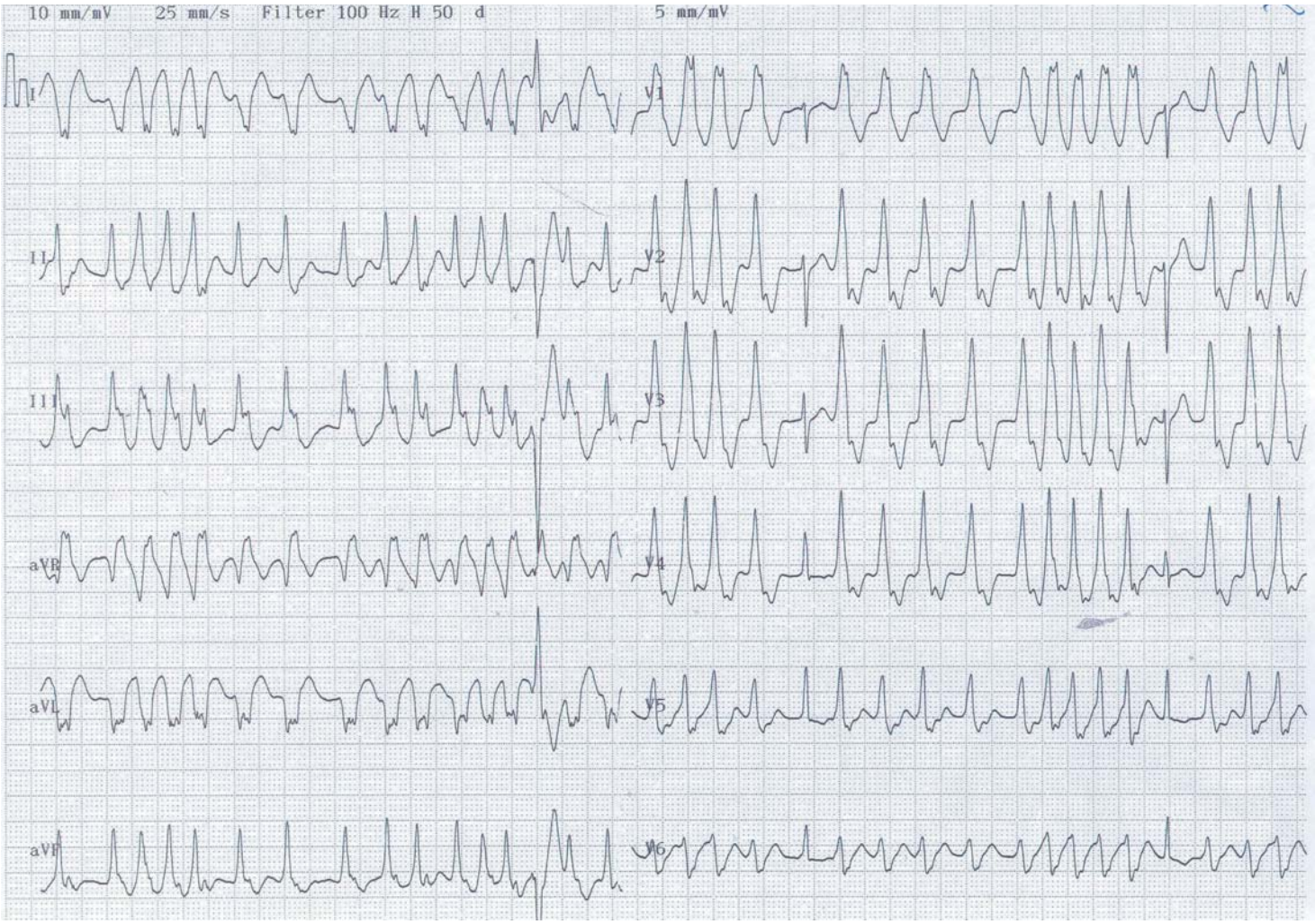

Hvad viser EKG og hvordan bør situationen håndteres?

- Patienten har præexciteret atrieflimren og bør akut DC konverteres. ✔
- Patienten har præexciteret atrieflimren og bør starte digoxin intravenøst.
- Patienten har ventrikelflagren og bør behandles med amiodaron infusion. DC konverteres, såfremt denne behandling ikke er effektiv.

Side 21

En tidligere rask 67 årig kvinde ses i kardiologisk ambulatorium efter at have været besvimet to gange i hjemmet. Efter begge synkoper har hun været helt velbefindende.
EKG og ekkokardiografi er normale.

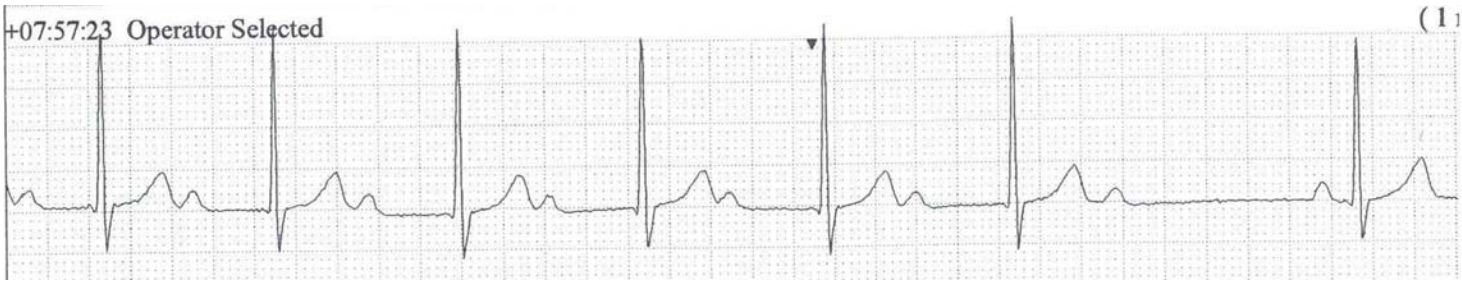

Ved ambulant Holter-monitorering ses følgende:Hvilken rytme ses på EKG-strimlen ovenfor?

- Sinusrytme med 2. grads AV-blok Mobitz type I ✔
- Sinusrytme med 1. grads AV-blok
- Sinusrytme med 2. grads AV-blok Mobitz type II

Side 22

72 årig mand i henvises grundet 14 dages anamnese med træthed og åndenød. Patienten er kendt med type 2 diabetes og hypertension. Ellers rask og selvhjulpen. Har røget 20 cigaretter dagligt gennem 55 år.
Objektivt: God almentilstand, st.p. et c. i.a. Abdomen er blød og uøm, ekstremiteter slanke.
Biokemi: Normal Hb, let nedsat nyrefunktion, let forhøjet HbA1c. TSH normal.
EKG (kun standard afledninger)(25 mm/s; 10mm/mv) ses her:

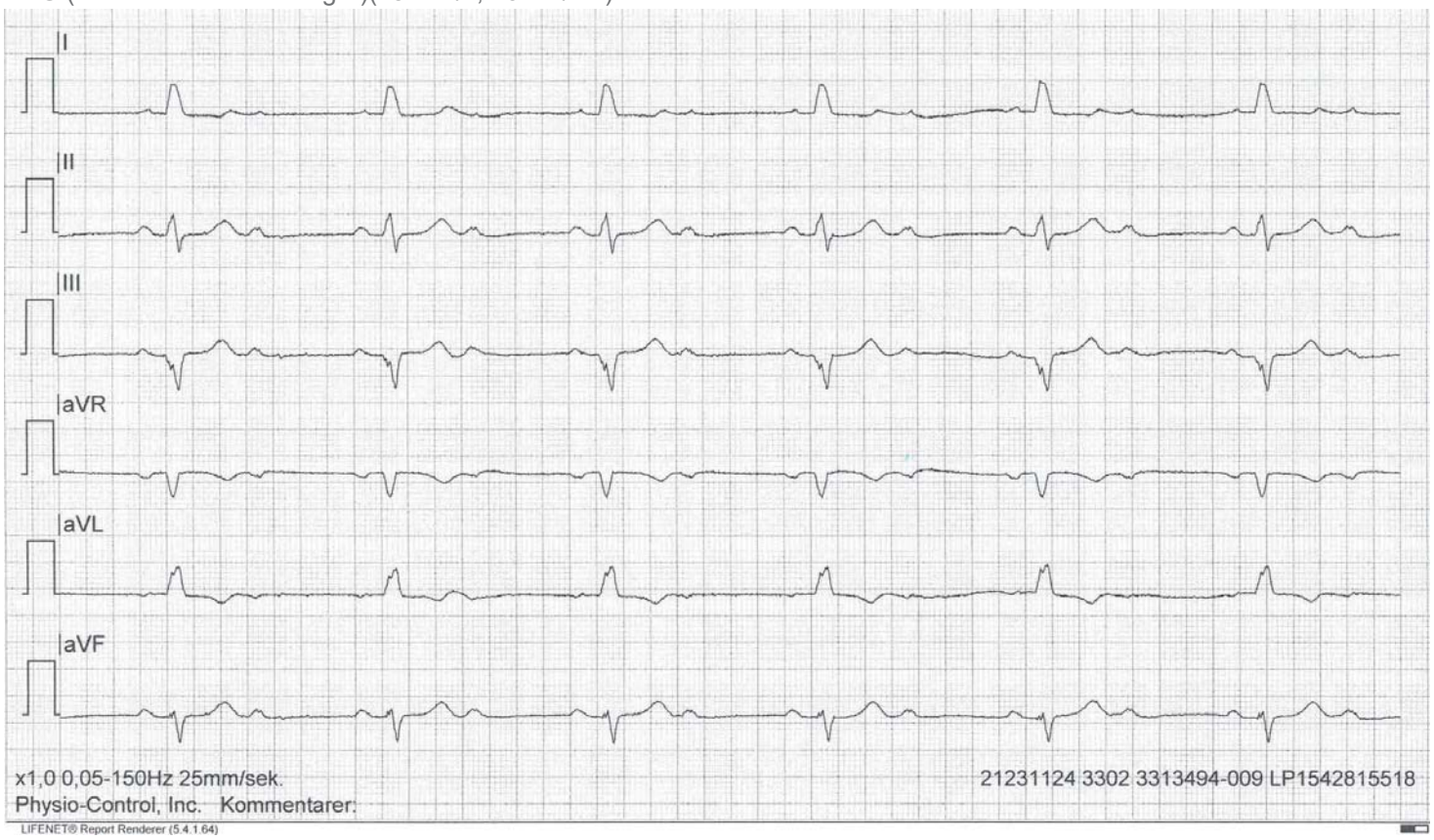

Hvad vil du gøre?

- Henvise patienten til implantation af en pacemaker. ✔
- Henvise patienten til Ekkokardiografi.
- Henvise patienten til røntgen af thoraks og lungefunktionsundersøgelse.

Side 23

77 årig kvinde kendt med hypertension og reumatoid artrit oplever pludselig indsættende kvalme og svimmelhed. Da symptomerne er vedvarende ringer hun 112. Falck optager EKG og sender det til telemedicinsk diagnostik. EKG'et (25mm/s; 10 mm/mv)ses her:

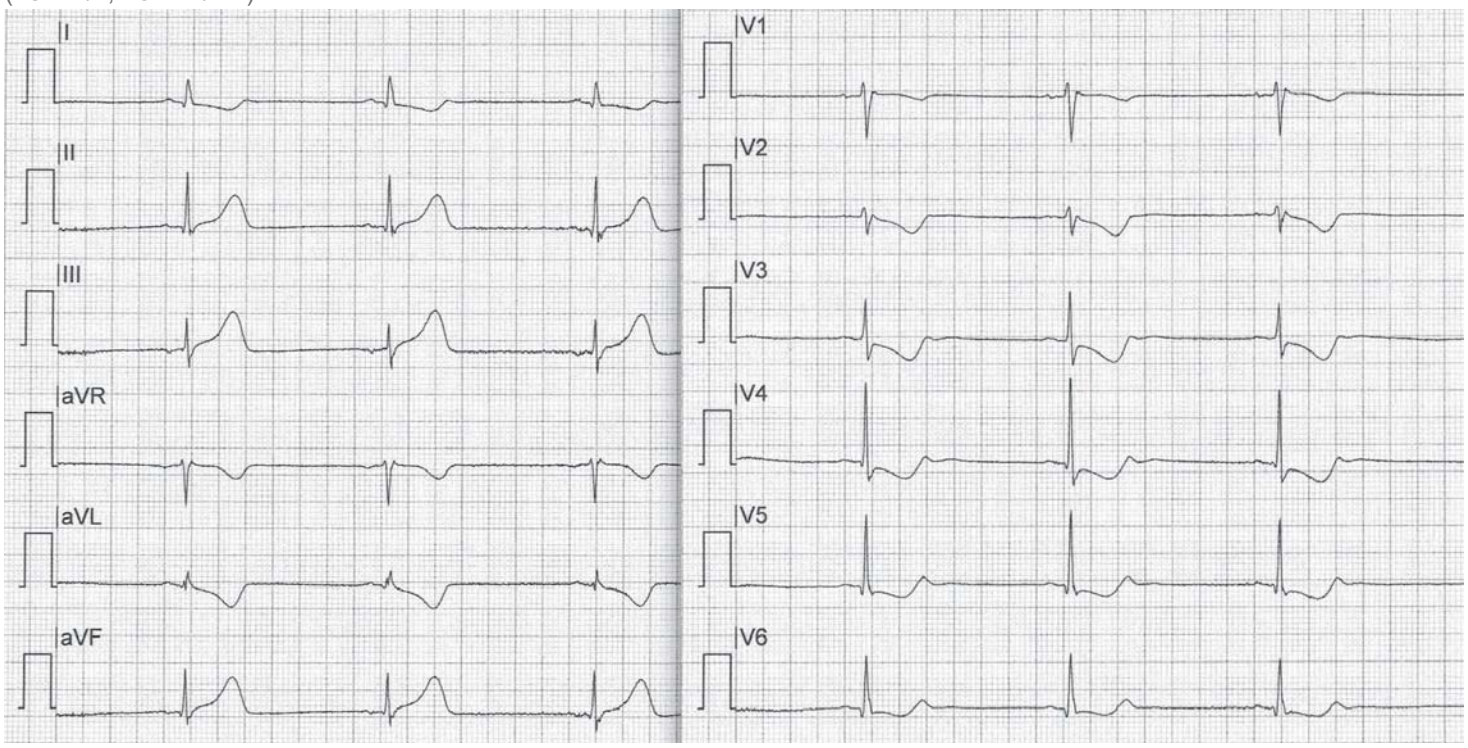

Hvilken behandling bør patienten visiteres til?

- Patienten skal visiteres til højt specialiseret center mhp. primær PCI. ✔
- Patienten skal visiteres til højt specialiseret center mhp. akut anlæggelse af pacemaker.
- Patienten skal visiteres til lokalt sygehus og opstarte non-STEMI behandling.

Side 24

En 64-årig kvinde med kendt hypertension som gennem det seneste år har udviklet åndenød svarende til NYHA funktionsklasse II. Lungefunktionen er normal og nyrefunktionen er nærnormal med eGFR på 53ml/min/1,73m^2. Ved koronarangiografi er der ikke tegn til betydende koronararteriestenoser og en CT skanning er uden tegn til betydende forkalkning i aorta ascendens. Ved ekkokardiografi påvises hypertrofisk venstre ventrikel med EF på 50 % og svær aortaklapstenose med en peak-gradient på 83 mmHg og estimeret klapareal på 0,6 cm^2

Hvad er den anbefalede behandling af patienten?

- Konventionel operation med indsættelse af en aortaklapprotese. ✔
- Perkutan implantation af artificiel aortastentklap (Transcatheter Aortic Valve Implantation).
- Medicinsk behandling med ACE-hæmmer og betablokker.

Side 25

62-årig kvinde uden betydende comorbiditet som har udviklet funktionsdyspnø og perifere ødemer. Hjerte CT skanning er uden tegn til betydende koronararteriestenoser. Nyrefunktionen er bevaret og lungefunktionen er let nedsat for alderen. Ved ekkokardiografi er venstre ventrikel hyperdynamisk med EF på 70 %. Der er svær mitralklapsinsufficiens på baggrund af chordaruptur med prolaps af posterior mitralflig.

Hvad er den anbefalede behandling af patienten?

- Operation i form af mitralklapplastik med henblik på at gøre mitralklappen tæt. ✔
- Operation med indsættelse af mitralklapprotese.
- Diuretika, ACE hæmmer og betablokker behandling.

Side 26

84-årig kvinde som er tidligere rask og selvhjulpen samt velbevaret cerebralt og fysisk. Indlagt med åndenød og hjerteinkompensation. Koronarangiografi er uden tegn til betydende koronararteriestenoser. Lungefunktionen vurderet ved spirometri er normal for alderen. Der er moderat nedsat nyrefunktion med eGFR på 39 ml/min/1,73m2. Ved ekkokardiografi er der nærnormal venstre ventrikel funktion og svær aortaklapstenose med et klapareal på 0,4 cm2 og peakgradient på 85 mmHg. Endvidere tegn til pulmonal hypertension. Ved CT skanning af aorta er der svær forkalkning af aorta ascendens.

Hvilken behandlingsmulighed anbefales for denne patient?

- Perkutan implantation af artificiel aortastentklap (Transcatheter Aortic Valve Implantation). ✔
- Konventionel operation med indsættelse af en aortaklapprotese.
- Medicinsk behandling med ACE-hæmmer og betablokker.

Side 27

Patienten er en 74-årig pensioneret landmand, der henvises pga. tiltagende åndenød. Han fortæller, at åndenøden har stået på i de seneste 5 år og er blevet langsomt forværret. Det kniber nu med at gå på trapper til 2. sal og gå længere ture i almindeligt tempo ud ad en flad vej. Objektivt: BT 135/85 mmHg, puls 76 s.p.m.. St c: mellemfrekvent systolisk mislyd, styrke 2, lateralt for sternum i venstre 2. intercostalrum. St p: krepitation helt basalt bilateralt. Ekkokardiografi: Normal LVEF på 60%. Aortastenose med top-gradient 28 mmHg og et beregnet klapareal på 1,4 cm2. Pulmonal tryk normalt 24 mm Hg Lungefunktionsundersøgelse: FEV1 på 1,0 (43% af det forventede), FEV1/FVC ratio på 55%.

Hvad er den mest sandsynlige forklaring på patientens åndenød ud fra de informationer, du har fået?

- Kronisk obstruktiv lungesygdom ✔
- Aortastenose
- En kombination af kronisk obstruktiv lungesygdom og aortastenose

Side 28

En 69-årig kvinde indlægges med et anteroseptalt AMI. Hun PCI behandles på LAD. Ekkokardiografi 3 dage senere viser LVEF på 25 %. Der er akinesi (d.v.s. ingen myokardiel kontraktion) i forvæg, septum og apex. Der ses en mobil struktur inde i venstre ventrikel, fastsiddende på endokardiet i det akinetiske område i septum (se pil på billedet). Forkortelser: RV: højre ventrikel. LV: venstre ventrikel

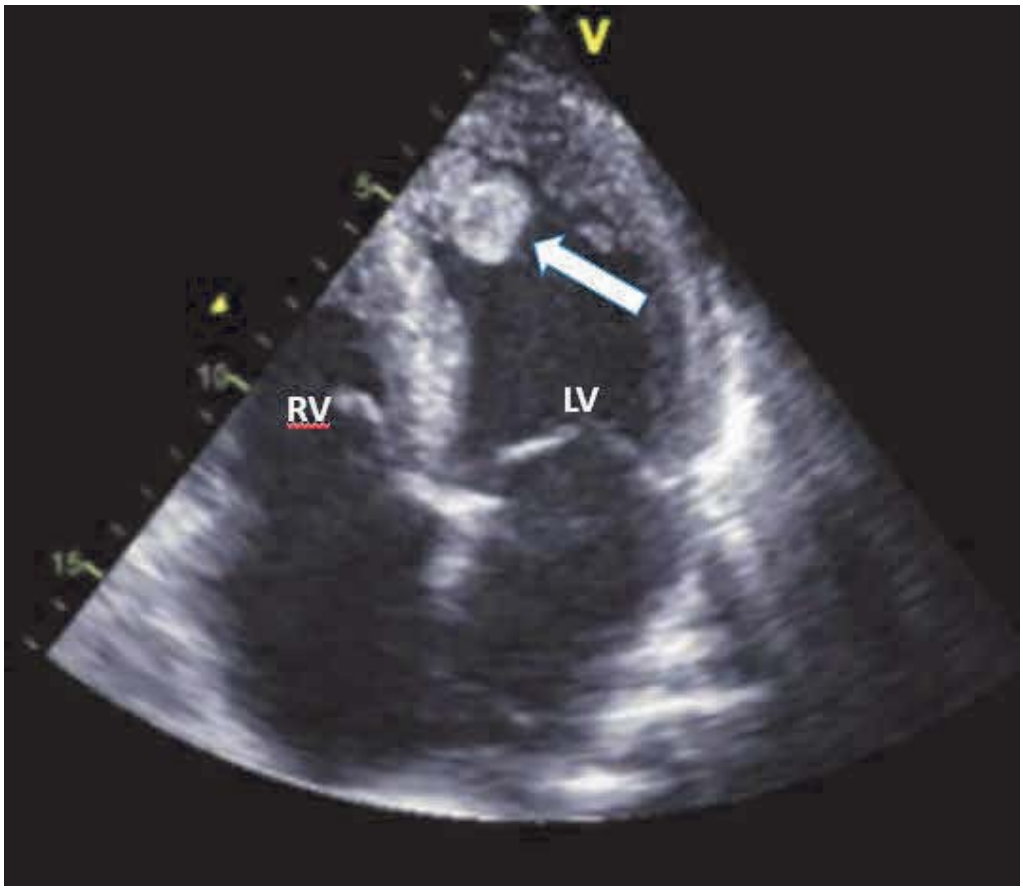

Hvordan vil du reagere på dette fund?

- Opstarte lavmolekylær heparin (Fragmin 7500 IE x 2 subcutant) samt Warfarin ✔
- Give trombolyse(Actilyse i.v.) behandling
- Opstarte warfarin behandling

Side 29

Patienten er en 80 årig mand, der er kendt med kronisk hjertesvigt efter et AMI for 3 år siden. Han indlægges nu på grund af tiltagende åndenød. Patienten fortæller, at vægten er steget 5 kg gennem den seneste måned. Obj us: BT 100/65, puls 110/min, SAT 93% uden ilt. Respirationsfrekevens 20/min. Tp 37,0 grader. Der er lungestase ved stetoskopi og på røntgen billedet. Der er ødemer af begge underben. Paraklinik: S-kreatinin 110 umol/l (= habituelt niveau).

Hvilken af nedenstående medicinske behandlinger vil du starte med?

- Loop-diuretika ✔
- Dobutamin
- Betablokker

Side 30

63-årig mand med kendt hjerteinsuffciens på baggrund af dilateret kardiomyopati. Fortsat symptomatisk med funktionsdyspnø svarende til NYHA klasse 2. Ekkokardiografi viser svært dilateret venstre ventrikel (6.8 cm) og nedsat venstre ventrikelfunktion med EF på 25 %. Nyrefunktionen normal med plasma-kreatinin på 92 umol/l. Plasma kalium er 4.3 mmol/l. BT 105/80 mmHg. Puls 64 per minut. Patienten er i følgende behandling: Carvedilol 25 mg x 2 dagligt, Ramipril 5 mg x 2 dagligt, Furosemid 40 mg x 2 dagligt, Kaleorid 750 mg x 2 dagligt

Hvilket præparat bør behandlingen suppleres med?

- Spironolacton ✔
- Ivabradin
- Amlodipin

Side 31

En 60årig mand opsøger dig I din praksis på grund af anstrengelses udløste brystsmerter. Smerter er lokaliseret i hele brystkassen og har nogle gange haft udstråling til venstre arm. Han har aldrig haft smerter i hvile eller om natten. Patienten har gennem mere end 40 år røget 15 cigaretter dagligt og er i behandling for blodtryksforhøjelse. Lipid status ukendt. Hans far døde som 63årig af akut myokardieinfarkt. St.c. et st.p. er normale. BT 145/ 85 mm Hg. EKG:

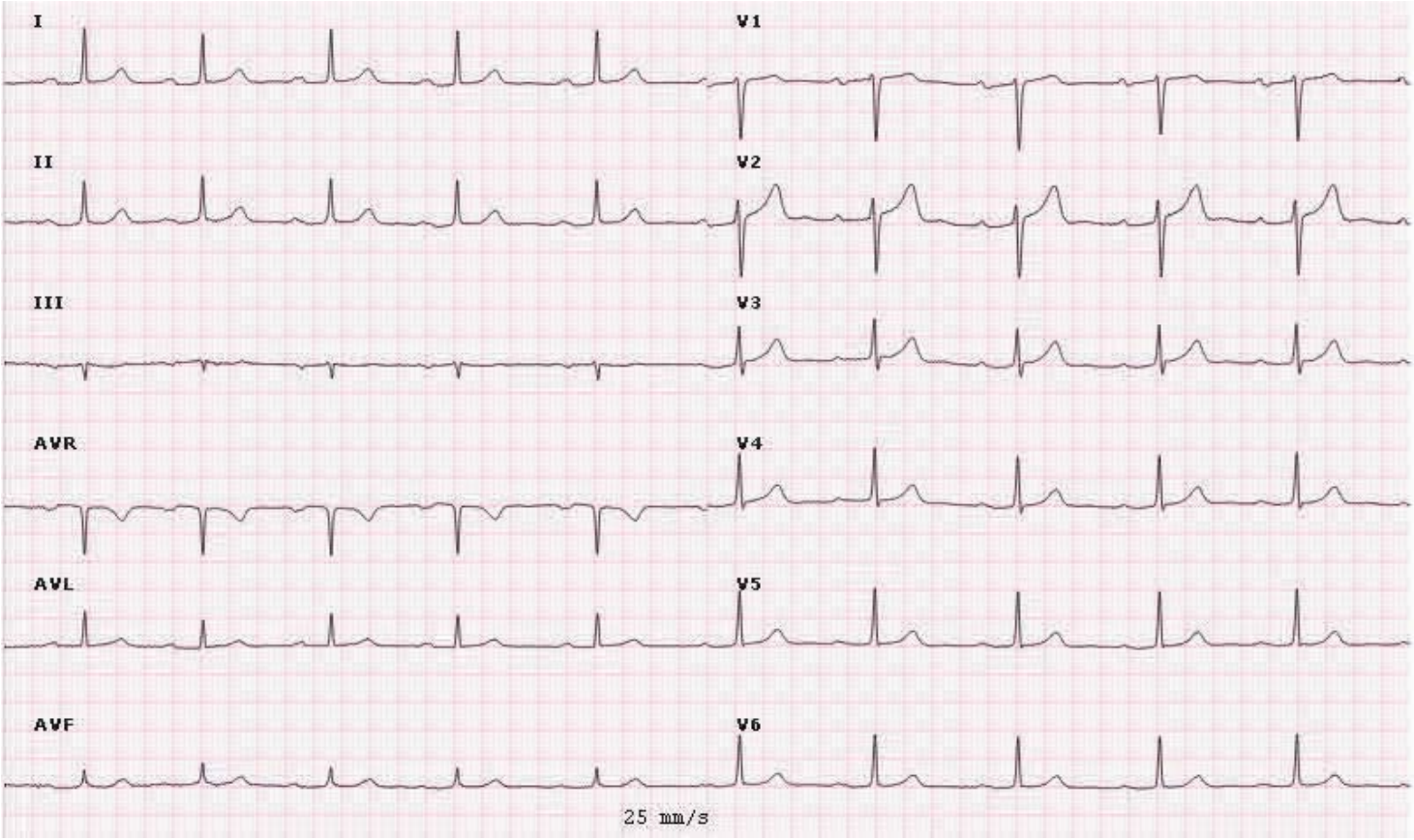

Hvilken diagnostisk og terapeutiske strategi vil du vælge for denne patient?

- Henvise til kardiologisk vurdering og iværksætte antitrombotisk behandling med acetysalicylsyre, statin og nitroglycerin ved behov samt anfaldsprofylaktisk behandling med betablokker ✓
- Henvise til kardiologisk vurdering og afvente resultatet heraf
- Iværksætte antitrombotisk behandling med acetysalicylsyre, statin og nitroglycerin ved behov samt anfaldsprofylaktisk behandling med betablokker

Side 32

En 65-årig mand med medicinsk behandlet arteriel hypertension og aktiv rygning som risikofaktorer indlægges på kardiologisk afdeling efter at have ringet 112 på grund af akut opståede brystsmerter i forbindelse med havearbejde. Smerterne har udstråling til venstre skulder og ryg og er konstante og beskrives som borende. De ledsages af fornemmelse af lufthunger. Ved ambulancens ankomst er patienten smertepåvirket, bleg og klamtsvedende. BT 95/60 mm Hg. EKG som nedenfor. Under transporten har patientens systoliske blodtryk været svingende mellem 70 og 95 mm Hg. Ved ankomst til hospital er BT 88/62 mm Hg, puls 100, iltsaturation 94%. Han er fortsat bleg og klamtsvedende.

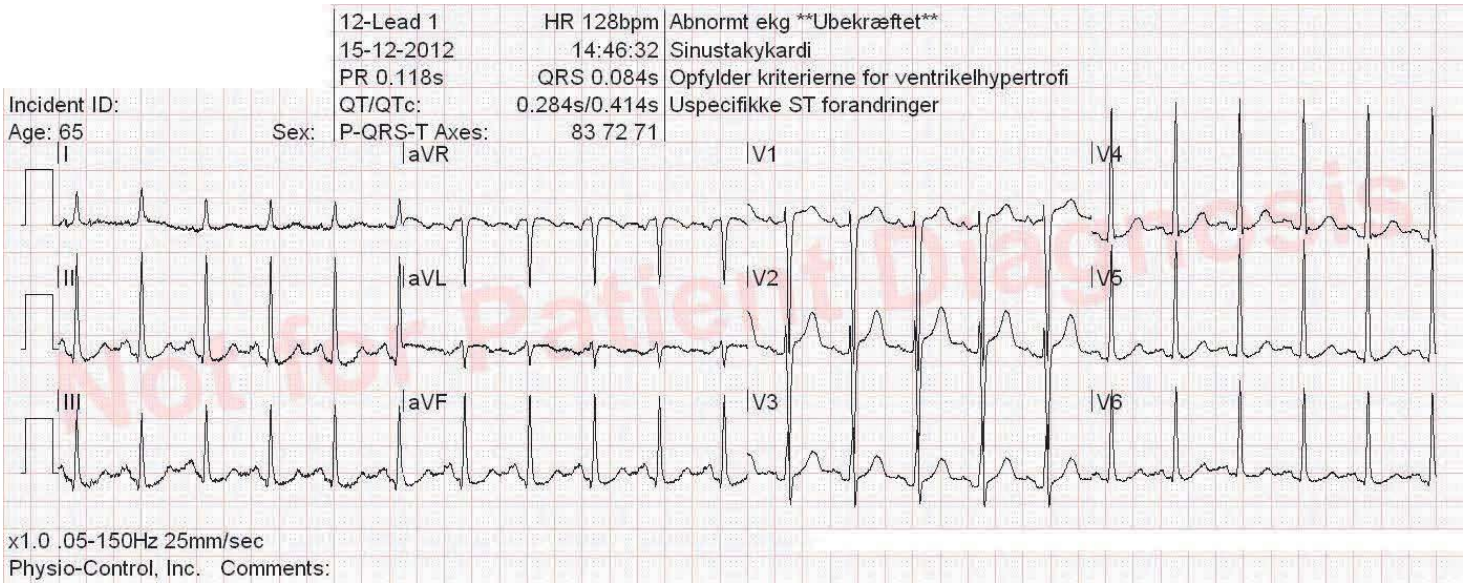

Hvilken af følgende undersøgelsesmodaliteter vil du anvende som den indledende undersøgelse hos denne patient ved ankomst til hospital?

- Akut transtorakal ekkokardiografi ✔
- Akut koronararteriografi
- Akut CT-scanning af thorax

Side 33

35-årig mand som tre dage forud for nuværende var blev udskrevet fra hjertemedicinsk afdeling efter indlæggelse med brystsmerter, åndenød og temperatur 38.1 grader C. Der var let leucocytose og CRP forhøjelse, men normal ekkokardiografi og biokemiske iskæmimarkører. Temperaturen normaliseredes og smerten aftog, hvorfor han blev udskrevet. Nu genindlægges han akut medtaget med respirationsfrekvens på 32/min, puls 118 og blodtryk 88/40 mm Hg. Objektivt findes halsvenestase og pulsus paradoxus.

Hvad forstås ved begrebet pulsus paradoxus?

- Puls amplituden svækkes eller forsvinder helt under inspiration. ✔
- Puls amplituden forstærkes under inspiration
- Puls amplituden er kraftigere under diastole end under systole.

Side 34

78 årig kvinde, med dyspnoe og uro i brystet igennem måneder. Varm og tør, ingen dyspnoe i hvile. Tp 36.9, BT 110/75 Puls 115 spm, uregelmæssig. EKG: Atrieflimmer, LBBB(QRS 158 ms) HF 112 spm St.c. Ingen mislyde. St.p: krepitation basal bilateralt Ekko: Venstre ventrikel forstørret(dd 72 mm) EF 25%, Pulmonaltryk forhøjet 41 mmHg, Stor vena cava. KAG normal. Kreatinin 132 umol/l; K: 4.7 mmol/l
Hvilke 2 behandlinger bør man iværksætte først?

- Diuretika, AK behandling ✔
- Betablokker, DC konvertering
- ACE hæmmer, diuretika

Side 35

73 årige kvinde indlægges på karkirurgisk afdeling pga apopleksi for 4 uger siden, som følge af en symptomatisk stenose på arterie carotis interna sin. Der er planlagt carotis trombeendarterektomi på venstre side dagen efter. Du skal informere hende om risici ved proceduren. Hvad er risikoen ved carotis trombenarterektomi?

- Der er risiko for kontralateral hemiparese, hæshed og påvirkning af tungen, således at den falder mod venstre. ✔
- Der er risiko for ipsilateral hemiparese, hæshed og påvirkning af tungen, således at den falder mod højre.
- Der er risiko for kontralateral hemiparese, hæshed og påvirkning af tungen, således at den falder mod højre.

Side 36

73 årige kvinde netop opereret for venstresidig carotis stenose. På opvågningen begynder hun at have tiltagende problemer med at synke samt at få luft. Samtidig kan du se saturationen falder fra 97 til 92 på trods af 2 liter nasalt ilt.

Hvad er den mest oplagte årsag til patientens problemer?

- Hæmatom i cikatricen som presser på luft og spise rør. ✔
- Patienten har fået en blodprop i hovedet på venstre side, så patientens synkenerve og parasympatikus medfører trachea spasmer. Dette forklarer også, hvorfor hun ikke responderer på ilt terapi.
- Patienten har efter alt sandsynlighed fået en hypoglossus parese på samme side, således at tungen nu falder ned i svælget og blokere for både luftrør og spiserør.

Side 37

En 55 årig mand er henvist til karkirurgisk ambulatorium på mistanke om tilfældig fundet abdominalt aorta aneurisme. Ultralyd viser et 4,8 cm stort aorta aneurisme som er uømt.

Hvordan skal den videre behandlingsplan være?

- Patienten sættes til ultralyds kontrol skanning om 6-12 måneder, og opstartes i statin og acetylsalicylsyre behandling. ✓
- Patienten sættes til kontrol skanning om 6-12 måneder, og informeres om at når hans aneurisme når 5,5 cm, skal han opereres og først da opstartes i medicinsk forebyggende behandling med statin og magnyl.
- Da aneurismet er 4,8 cm, bør han udredes med CT-angio for endelig stillingtagen til, om han skal opereres åbent eller endovaskulært (EVAR).

Side 38

En 55 årig mand er henvist til karkirurgisk ambulatorium på mistanke om tilfældig fundet abdominalt aorta aneurisme. Ultralyd viser et 4,8 cm stort aorta aneurisme som er uømt. Efter du har oplyst patienten om det videre forløb, vil han gerne vide, hvad risikoen er ved at lade sig behandle. Hvilke komplikationer til endovaskulær og kirurgisk behandling bør patienten oplyses om?

- Ved behandling er der risiko for død, nyreskade førende til dialyse, amputation af UE, tarmiskæmi, apopleksi, myokardieinfarkt samt sårinfektion. ✓
- Ved behandling er der risiko for sårinfektion, nyreskade og lungebetændelse.
- Ved behandling er der risiko for død, tarmiskæmi og myokardieinfarkt samt sårinfektion.

Side 39

En 78 årig mand er samme dag behandlet for stenose på arteria iliaca communis på begge sidder med stent. Han indbringes nu til skadestuen, idet han er besvimet på vej hjem. Efter han er vågnet op har han bemærket en bule i venstre lyske, og hans scrotum er misfarvet blå.

Hvad er den mest oplagte forklaring på patients besvimelse og bule i lysken ?

- Han har blødt fra indstiksstedet. ✓
- Efter mobilisering har han fået et vasovagalt tilfælde og besvimet. Bulen i lysken udvikles hos alle som undersøges invasivt og er ufarlig.
- Patienten har formentligt et inkarcereret ingvinalhernie. Det er meget smerte fuldt, og forklarer hvorfor han er besvimet og scrotum er blå.

Side 40

En 25 årig semiprofessionel cykelrytter har igennem de sidste 6 måneder bemærket træthed i højre underekstremitet efter cykling og løb. Der er ingen symptomer ved normal gang og i hvile. Ved den objektive undersøgelse findes der normale pulsforhold, og ligeledes normalt ankeltryk. Der er ingen synlige varicer.

Hvilken undersøgelse vil du bestille på patienten?

- Der bør foretages en gangbåndstest, hvor ankelblodtrykket måles i hvile og med regelmæssige mellemrum efter gang til symptomer. ✓
- Patienten henvises direkte til CT- angiografi.
- Patienten kan afsluttes fra karkirurgisk regi, idet der med normale pulsforhold og ankeltryk måling kan udelukkes en vaskulær årsag til symptomerne.

Side 41

Hvad forstår man ved popliteal entrapment?

- Skyldes enten en anatomisk variant, hvor arteria poplitea går uden om det mediale hoved af musculus gastrocnemius , eller funktionel variant hvor arterien afklemmes pga. hypertrofi af musculus gastrocnemius hos meget veltrænede. ✔
- Skyldes enten en anatomisk variant, hvor arteria poplitea går imellem de to hoveder af musculus gastrocnemius , eller funktionel variant hvor arterien afklemmes pga. hypertrofi af musculus gastrocnemius hos meget veltrænede.
- Skyldes aneurisme eller trombose af arteria poplitea.

Side 42

En 35 årig cykelrytter har igennem de sidste 6 måneder bemærket træthed i højre underekstremitet efter cykling på 1 km. Der er ingen symptomer i hvile, men har ret store varicer på underbenet.

Hvad forstår man ved cystisk adventitiel nekrose?

- Tilstanden skyldes en cystisk abnormitet i adventitia i arteria poplitea, som forårsager kompression af arterien, eventuelt kompliceret med trombose. ✔
- Tilstanden skyldes en cystisk abnormitet i adventitia i vena poplitea, hvilket er årsagen til de store varicer på underbenet.
- Er det samme som popliteal entrapment.

Side 43

42-årig kvinde henvender sig på grund af i alt 2 episoder med lungebetændelse over de sidste 5 år. Har af og til hoste med opspyt af slim. En CT-skanning af lungerne har påvist bronkiektasier. Der er normale blodprøver.

Hvad er den mest hensigtsmæssige behandling?

- Pep-fløjte og motion. ✓
- Pep-fløjte og opstart af forebyggende antibiotika.
- Motion og opstart af forebyggende antibiotika.

Side 44

76-årig kvinde med kendt kronisk obstruktiv lungesygdom (KOL) – GOLD gruppe D. Plaget af daglig hoste med opspyt af slim og åndenød i svær grad, som f.eks. ved påklædning. Der har været 3 prednisolon behandlede forværringer i KOL-sygdommen indenfor det sidste år. Lungefunktionen (i form af FEV1) er nedsat til 23 % af forventet.

Hvad er den mest hensigtsmæssige vedligeholdelses-behandling med inhalationsmedicin?

- Langtidsvirkende beta-2-agonist + inhalationssteroid + langtidsvirkende antikolinerg medicin. ✓
- Langtidsvirkende beta-2-agonist + inhalationssteroid.
- Langtidsvirkende beta-2-agonist.

Side 45

27-årig kvinde henvender sig med næsten daglig hoste og opspyt af slim. Tilstanden begyndte i forbindelse med en lungebetændelse for 2 år siden. Er ellers sund og rask.

Hvad er den mest sandsynlige diagnose?

- Bronkiektasier. ✓
- Svamp i lungerne (pulmonalt aspergillom).
- Atypiske mykobakterier (f.eks. Mycobacterium Avium).

Side 46

64-årig mand med nykonstateret kronisk obstruktiv lungesygdom(KOL). Har på grund af åndenød svært ved at følge med jævnaldrende og må stoppe for at få luft ved almindelig gang i fladt terræn – svarende til MRC: 3. Lungefunktionen (i form af FEV1) er nedsat til 64% af forventet.

Hvilken GOLD-gruppe tilhører patienten?

- GOLD-gruppe B ✔
- GOLD-gruppe D
- GOLD-gruppe C

Side 47

58-årig taxachauffør med nykonstateret kronisk obstruktiv lungesygdom: KOL svarende til GOLD gruppe A. Ryger 30 cigaretter dagligt. Får åndenød, når han skynder sig eller går op ad en lille bakke – svarende til MRC: 2. Lungefunktionen (i form af FEV1) er nedsat til 72% af forventet.

Hvad er den bedste behandling af patienten?

- Rygestop. ✔
- Motion.
- Inhalationsmedicin.

Side 48

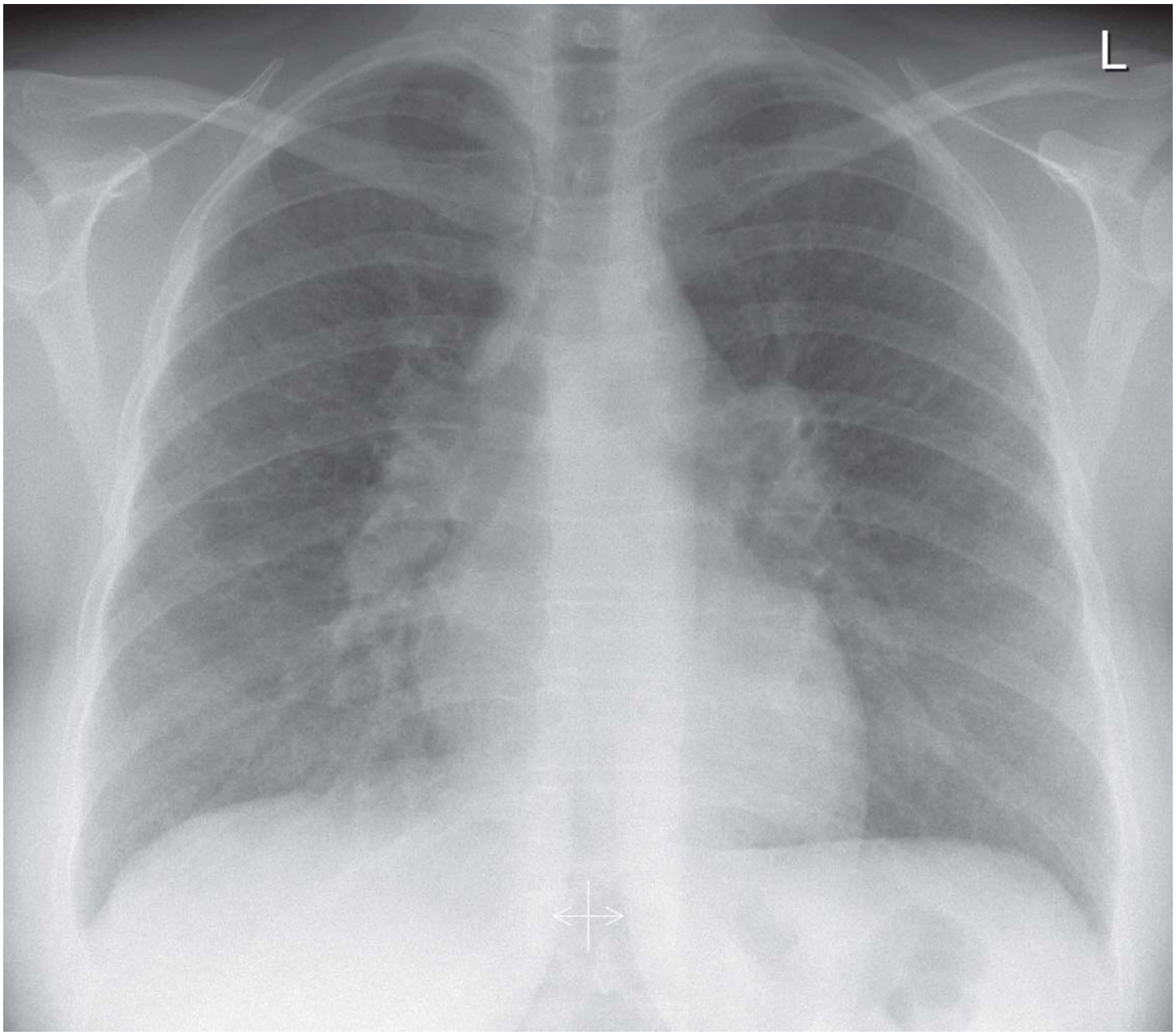

Hvilket radiologisk stadium har denne sarkoidose patient?

- Stadium II ✔
- Stadium III
- Stadium IV

Side 49

34-årig kvinde henvises pga. tiltagende hoste og åndenød igennem 6 mdr. Egen læge har forsøgt inhalationsmedicin uden effekt. Der er i blodprøverne ikke tegn på infektion, og der foreligger normal quantiferon test og mykoplasma titer. Lungefunktionen viser let nedsat FEV1 79%, FVC 78% og DLCO 77%. HRCT viser multiple smånodulære forandringer med lymfatisk distribution og lymfadenopati.

Hvad er mest oplagte videre skridt i udredning af årsag til symptomer og objektive fund?

- Patienten skal udredes med bronkoskopi med bronkoalveolær lavage. transbronkiale biopsier og EBUS. ✔
- Patienten mistænkes for cancer og skal henvises til PET-CT.
- Der skal startes prednisolonbehandling for interstitiel lungesygdom.

Side 50

54-årig mand med biopsiverificeret sarkoidose skal påbegynde prednisolon pga. faldende lungefunktion. Der foreligger blodprøver med let forhøjet Ca-ion 1,43(N: 1,18-1,32) og forhøjet ACE 108(N: 12-68).

Hvad er næste skridt, lægen foretager sig?

- Patienten skal henvises til DEXA scanning til vurdering af knoglemineralstatus. ✔
- Patienten skal sættes i behandling med Unikalk F med D-vitamin.
- Patienten skal sættes i behandling med aclastaR (zolendronsyre) for hyperkalkæmi.

Side 51

55-årig kvinde henvises med interstitiel lungesygdom. På HRCT ses interstitielle forandringer i form af NSIP mønster. Hun har hoste og funktionsdyspnø igennem 8 mdr. Om vinteren har hun hvide fingre og hun har udviklet sår på fingrene og klager over reflux.

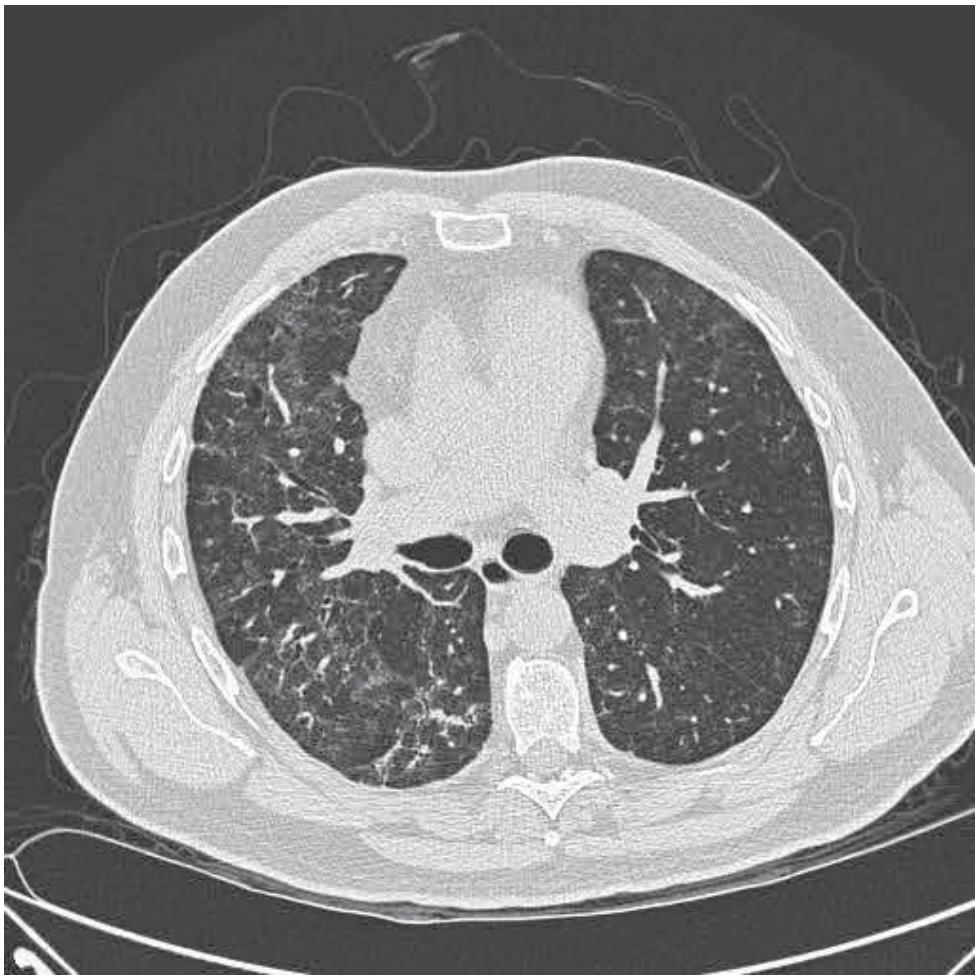

Hvad er næste skridt?

- Patienten skal henvises til reumatologisk vurdering på mistanke om tilgrundliggende bindevævssygdom. ✔
- Patienten skal have foretaget en lungebiopsi til endelig diagnostik af lungeforandringerne.
- Patienten skal starte behandling med prednisolon og mycophenolat.

Side 52

75-årig ex-ryger klager over tiltagende tør hoste og åndenød det sidste år. Han har udviklet trommetstikfingre og urglasnegle. HRCT viser definit UIP mønster. Han har ingen fibroserelevant eksponering. Hans lungefunktion viser FVC 83%, FEV1 80% og DLCO 79%.

Hvad er rigtigste strategi?

- Patienten skal tilbydes antifibrotisk behandling med pirfenidon eller nintedanib. ✔
- Patienten skal observeres uden behandling da hans lungefunktion er næsten normal.
- Patienten skal starte medrol pulskure og azathioprin.

Side 53

En 19-årig kvinde bliver henvist, da hun oplever vejrtrækningsbesvær. Hun føler at hun har svært ved at få tilstrækkeligt ilt i lungerne. Hun bliver svimmel i forbindelse med vejrtrækningsbesværet og er efterfølgende træt i flere timer. Symptomerne opstår både ved fysisk aktivitet og nogle gange i hvile. Der er lavet en spirometri, som viser normal lungefunktion.

Hvad er den mest sandsynlige diagnose og hvordan stiller du den?

- Sandsynligvis skyldes symptomerne, at hun hyperventilerer. Diagnosen kan stilles ved, at hun får taget en a-punktur mens hun har symptomer. Den vil afsløre hyperventilationen. ✔
- Sandsynligvis har hun astma – hun udredes videre med en mannitoltest, som vil afsløre astma ved et fald i lungefunktionen.
- Sandsynligvis har hun recidiverende lungeembolier, som medfører diffusionsforstyrrelse og dermed hyperventilation. Diagnosen kan bekræftes ved en positiv D-dimer blodprøve ved symptomer og en lungescintigrafi.

Side 54

En 23-årig mand henvender sig pga. en fornemmelse af åndenød ved motion, bl.a. løb og fodbold. Han er aldrig-ryger og ellers rask. Symptomerne beskrives at vare i ca. 20 min, selv om han stopper med at motionere og recidiverer igen, når han starter med at motionere igen.

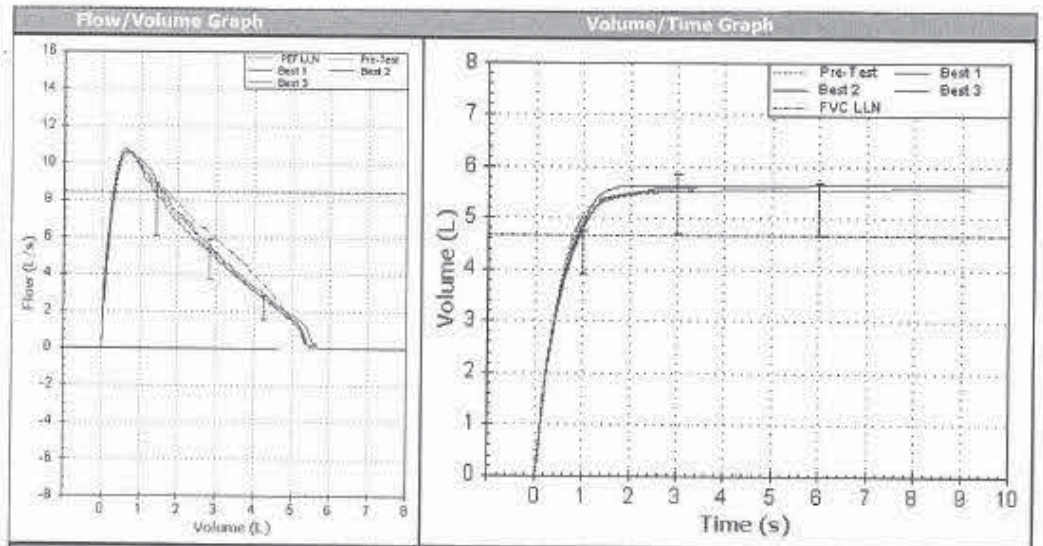

Results

Parameter	Post Best	Pred	% Post Pred	Pre Best	% Pre Pred	% Pre Post	Best 1(Test 4)	Best 2(Test 2)	Best 3(Test 3)
							11:41:43	11:40:52	11:41:14
FVC (L)	**5.67**	**5.67**	**100**	5.54	98	2.3	5.67	5.62	5.57
FEV1 (L)	**4.95**	**4.74**	**104**	5.09	107	-2.8	4.95	4.82	4.86
FEV1 Ratio	**0.87**	**0.83**	**105**	0.92	111	-5.4	0.87	0.86	0.87
PEF (L/Min)	**651**	**626**	**104**	631	101	3.2	635	641	651
FEF25-75 (L/s)	**5.05**	**5.21**	**97**	5.91	113	-14.6	5.05	4.77	4.96

*Below lower limit of normality (LLN)

Post Session Quality and Repeatability Information

Session Grade	FVC Rep:	FEV1 Rep:	Slow Start of test	End of test criteria not achieved	Cough detected in 1st second
A	0.05 L	0.09 L	0 blow(s)	2 blow(s)	0 blow(s)

Computer Suggested Interpretation

Computer interpretations cannot be relied upon for diagnosis. Normal ventilatory function. No significant response.

Hvilken konklusion drager du på basis af historien og spirometri?

- Spirometrien viser en normal lungefunktion. Den unge mand er suspekt for astma og skal videreundersøges, f.eks. med en mannitoltest. ✓
- Spirometrien er normal. Den unge mand har således ikke astma, men bør undersøges med en måling af diffusionkapaciteten.
- Spirometrien er ikke normal. Der bør udføres en reversibilitetstest med en kortvirkende beta-2-agonist, for at bekræfte en astmadiagnose.

Side 55

En 16-årig pige klager over kløende øjne, nyseture, hoste og trykken for brystet i løbet af 2-3 uger i april/maj i de seneste 3 år. Resten af året har hun det godt og føler sig helt rask.

Hvad er den mest sandsynlige diagnose og hvordan stiller du den?

- [x] Pigen har allergisk rhinokonjunktivitis og allergisk astma i birkepollensæsonen. Hun skal have lavet en priktest for inhalationsallergener og en spirometri.
- [ ] Pigen har allergisk rhinokonjunktivitis og allergisk astma i græspollensæsonen. Hun skal have lavet en priktest for inhalationsallergener og en spirometri.
- [ ] Pigen har allergisk rhinokonjunktivitis og allergisk astma pga. husstøvmideallergi. Hun skal have lavet en priktest for inhalationsallergener, en støvopsamling i hjemmet for at påvise ekspositionen og en spirometri.

Side 56

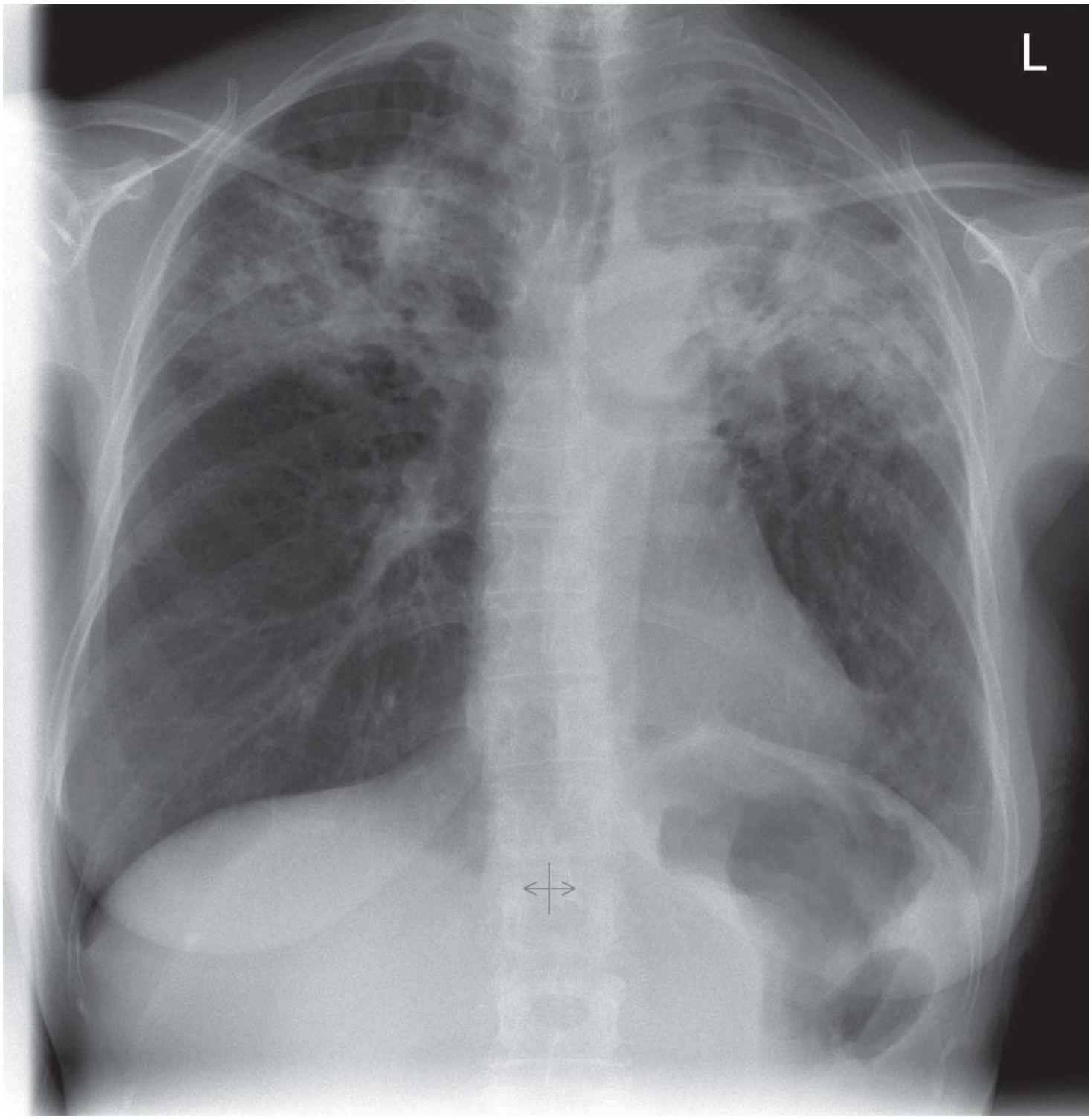

48 årig kvinde fra Grønland indlægges i Akutafdelingen med hoste og opspyt. Hun har overforbrug af alkohol, men er ikke-ryger. Der har været vægttab på 12 kg over ½ år. Røntgen af thorax er som ovenfor. Hvad er det vigtigste du skal gøre?

- Isolere patienten på mistanke om TB og indsende ekspektorat til dyrkning for TB. ✔
- Tage infektionstal, sende ekspektorat til D+R og starte penicillinbehandling.
- Ordinere CT scanning af thorax til vurdering af differentialdiagnoserne cancer pulmones, sarkoidose, og tuberkulose.

Side 57

31 årig ingeniør fra Indien arbejder på Vestas. Han henvises efter at have haft produktiv hoste og subfebrilia gennem 8 uger. CRP er 32 (normalområde < 8), leukocytter er normale 8.7, Hb. er 8.1 (normalområde 8,3-10,5). Røntgen af thorax:

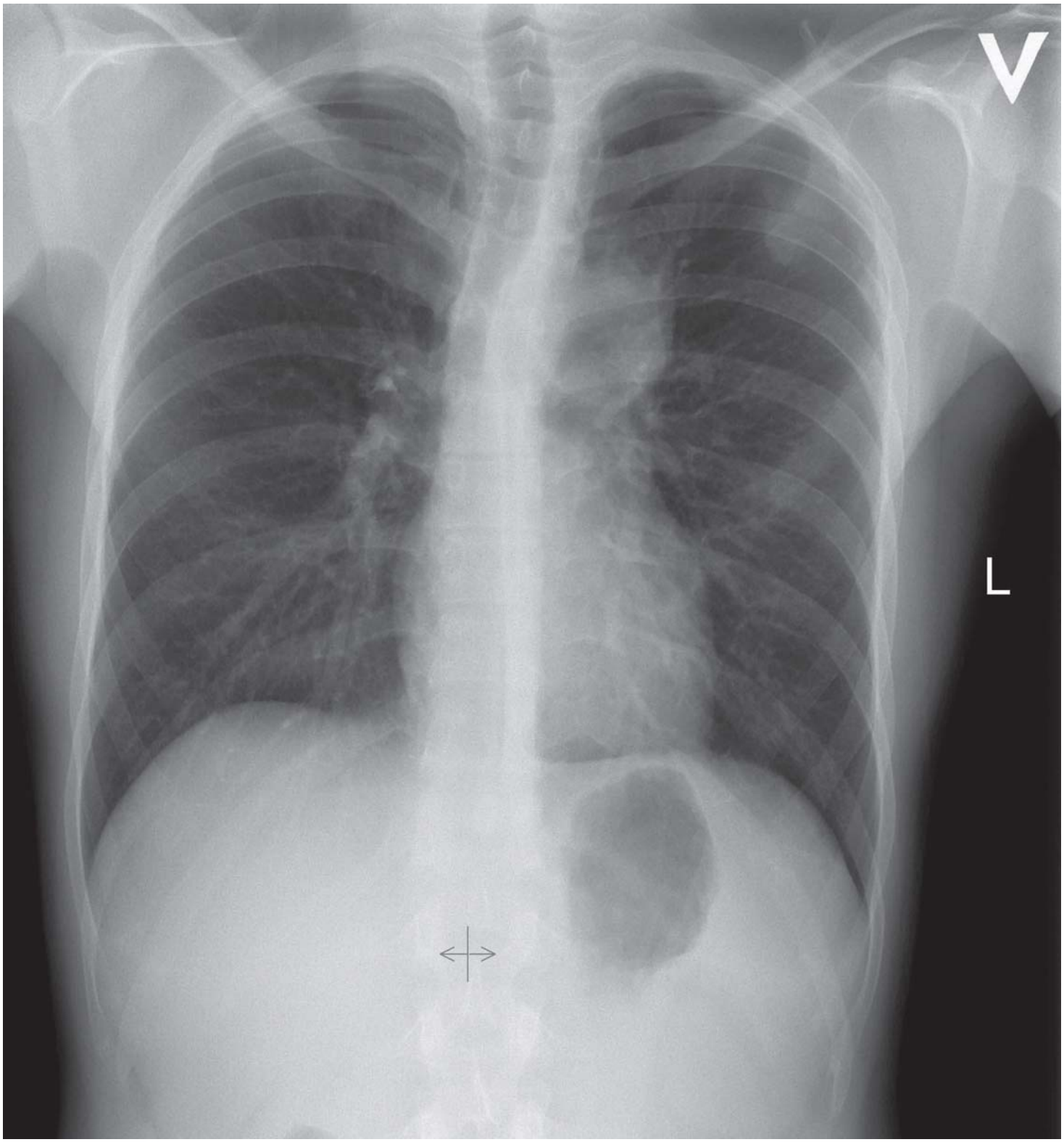

Der mistænkes primært tuberkulose, men PCR og mikroskopi for TB er negative i ekspektoratet. IGRA test i form af t-spot er positiv.

Hvad gør du?

- Sætter patienten i antituberkuløs behandling og afventer dyrkningssvar, det kan tage op til 56 døgn. Samtidig holdes et tæt klinisk øje med patienten, effekten af behandlingen og løbende vurdering af behov for supplerende udredning ✔

udredning?

- Patienten har udelukkende latent TB. Det behandles patienten for, og samtidigt vurderes alternative årsager til infiltraterne i venstre lunge.
- Ordinerer CT scanning af thorax til vurdering af diagnoserne cancer pulmones, sarkoidose og alveolitis.

Side 58

Test Session Information

Test Date:	23/05/2017 11:32	Device:	Pneumotrac	Serial Number:	07781
No. of Tests:	4	Accuracy Chk:	23/05/2017 08:14	User:	Lungemed
Pred. Values:	ERS '93/Polgar	Pred. Factor:	100%	Posture:	Sitting
Values at BTPS					

Flow/Volume Graph

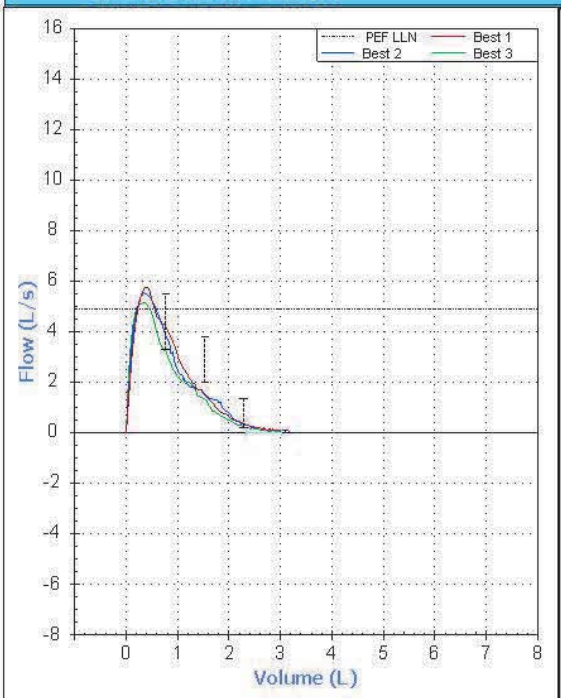

Volume/Time Graph

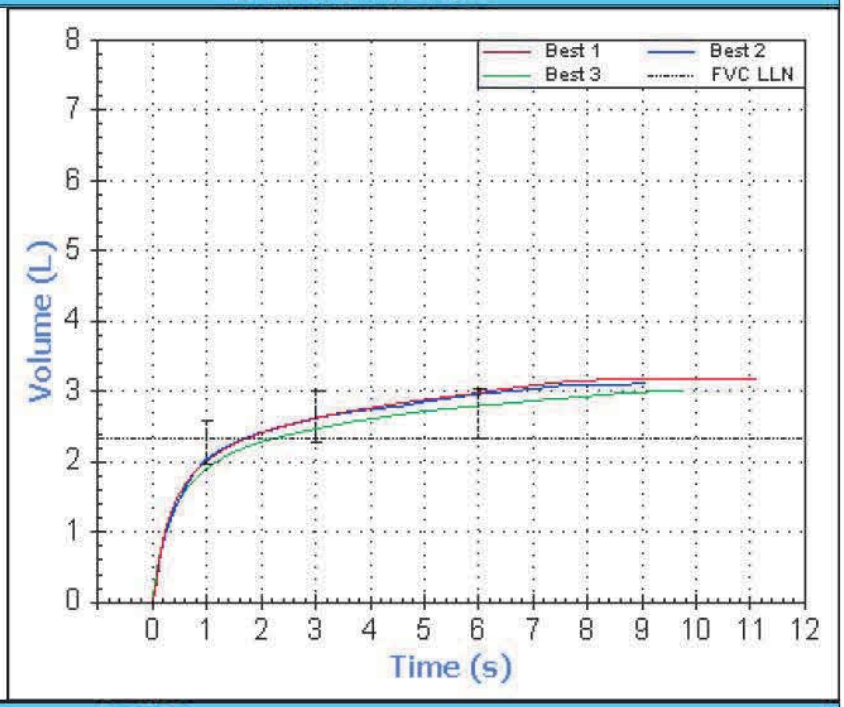

Results

Parameter	ATS/ERS Best	Pred	% Pred.	Best 1(Test 4)	Best 2(Test 3)	Best 3(Test 1)
				11:39:56	11:38:09	11:32:10
FVC (L)	3.19	3.03	105	3.19	3.11	3.01
FEV1 (L)	2.05	2.57	80	2.01	2.05	1.89*
FEV1 Ratio	0.64*	0.77	83	0.63*	0.66*	0.63*
PEF (L/Min)	348	383	91	348	332	311
FEF25-75 (L/s)	0.89*	2.94	30	0.89*	1.00*	0.85*

*Below lower limit of normality (LLN)

Hvad viser denne spirometri?

- En obstruktiv nedsat lungefunktion i mild grad. ✔
- En normal lungefunktion.
- En restriktiv lungefunktionsnedsættelse i mild grad.

Side 59

38 årig tidligere rask kvinde uden tobaksanamnese får taget røntgen af thorax på grund af nogle ugers oplevelse af tiltagende åndenød. Røntgen af thorax viser en énsidig pleuraeffusion. Der foretages pleuracentese. Ved cytologisk undersøgelse af udtømt væske påvises maligne celler, som på basis af immunhistologisk profil vurderes at stamme fra lungerne.

Hvilken kræfttype er der mest sandsynligt tale om?

- Adenokarcinom ✓
- Planocellulært karcinom
- Småcellet karcinom

Side 60

70 årig tidligere tømrer får taget røntgen af thorax på grund af nogle ugers oplevelse af tiltagende kort¬åndethed. Har den seneste tid også følt sig mere træt og appetitløs og har tabt sig 3 kg. På røntgen af thorax ses en stor énsidig pleuraansamling.

Hvilken diagnose skal først og fremmest medtages i de diagnostiske overvejelser?

- Pleuralt mesotheliom ✓
- Pleural TB
- Empyem

Side 61

69 årig tidligere tømrer får taget røntgen af thorax på grund af nogle ugers oplevelse af tiltagende forpustethed. Har den seneste tid også følt sig mere træt og appetitløs og har tabt sig 4 kg. På røntgen af thorax er der en stor højresidig pleuraansamling. Væskeansamlingen udtømmes og findes uden maligne celler og er negativ ved D+R. Den udfoldede lunge fremstår uden tumores. Patienten udskrives med aftale om kontrol 14 dage senere. Her findes den pleurale ansamling gendannet. Udtømmes igen og sendes til cytologi og D+R.

Hvad bør den videre strategi være?

- Bestille CT af thorax og øvre abdomen ✔
- Ses igen an for recidiv af pleuraeffusion om 14 dage
- Få foretaget Quantiferon-test for TB

Side 62

En ung pige bliver behandlet med penicillin for en pneumoni og udvikler under denne behandling nældefeber, som er meget kløende. Hun henvender sig til sin egen læge, som tolker udslættet som urticaria og hun får her taget en RAST test for penicillin som er negativ.

Er patienten allergisk for penicillin?

- Det kan ikke afgøres, da blodprøven er taget for tidligt i forhold til udvikling af specifikke IgE antistoffer. Prøven skal tages igen senere. ✔
- Hun er ikke allergisk for penicillin, da blodprøven er negativ.
- Hun bør provokeres for at afgøre, om hun har penicillin allergi.

Side 63

En 36-årig kvinde, som er i vedvarende antihistamin behandling pga. kronisk hudkløe, udredes for græspollenallergi, da hun oplever løbende næse, nysen og kløende øjne i græspollensæsonen. Priktest med græspollenekstrakt er negativ.

Hvordan tolker du resultatet?

- Testen kan ikke anvendes, da patienten var i antihistaminbehandling på undersøgelsestidspunktet. ✔
- Da priktesten er negativ, er patienten ikke allergisk overfor græspollen, og bør udredes for anden årsag til symptomerne.
- Der er sandsynligvis ikke tale om allergi, når symptomerne kommer trods antihistaminbehandling.

Side 64

En 45 årig kvinde henvises til Lungemedicinsk afdeling på grund af åndenød, der er med hastigt tiltagende forværring. Det startede for 2 måneder siden med let åndenød ved gang opad bakker. Nu bliver hun svært forpustet ved gang opad trappen til 1. sal. Hun bor i et gammelt hus på landet og arbejder som landmand. Hendes lungefunktion viser let restriktiv nedsættelse og udtalt reduktion af diffusionskapaciteten til DLCO på 41 % af forventet. Bronkoalveolær lavage viser betydelig lymfocytose med lymfocytter udgørende 80 % af cellerne og en CD4/CD8 ratio på 0,5

Hvordan forventes hendes HRCT scanning at se ud?

- Centrilobulære noduli med matglasforandringer ✔
- Alveolære fortætninger i begge overlapper
- UIP mønster

Side 65

En 73 årig kvinde, tidligere ryger henvist til Lungemedicinsk afdeling til udredning for åndenød ved anstrengelse gennem 3 mdr. Ingen brystsmerter. Hjerte og lungestetoskopi normal. EKG og Pro-BNP normale. Lungefunktionsundersøgelse er med let nedsat DLCO (63 % af forventet). HRCT scanning viser matglasforandringer bilat, basalt og subpleuralt.

Hvad er den videre diagnostiske strategi?

- Transbronchial cryobiopsi ✔
- Ekkokardiografi
- Transthorakal nålebiopsi af de subpleurale forandringer

Side 66

En 34 årig ikke-rygende kvinde, som arbejder som butiksassistent i et bageri, søger læge på grund af knudeformede rødblålige elementer på forsiden af underbenene. De er kommet over få dage, der har også været tør hoste.

Hvad er det mest sandsynlige fund på røntgen af thorax?

- Bilateral hilusadenitis ✔
- Bilaterale reticulonodulære infiltrater med overlaps prædominans
- Mediastinal adenitis

Side 67

56 årig mand med tør uproduktiv hoste og funktions dyspnoe.

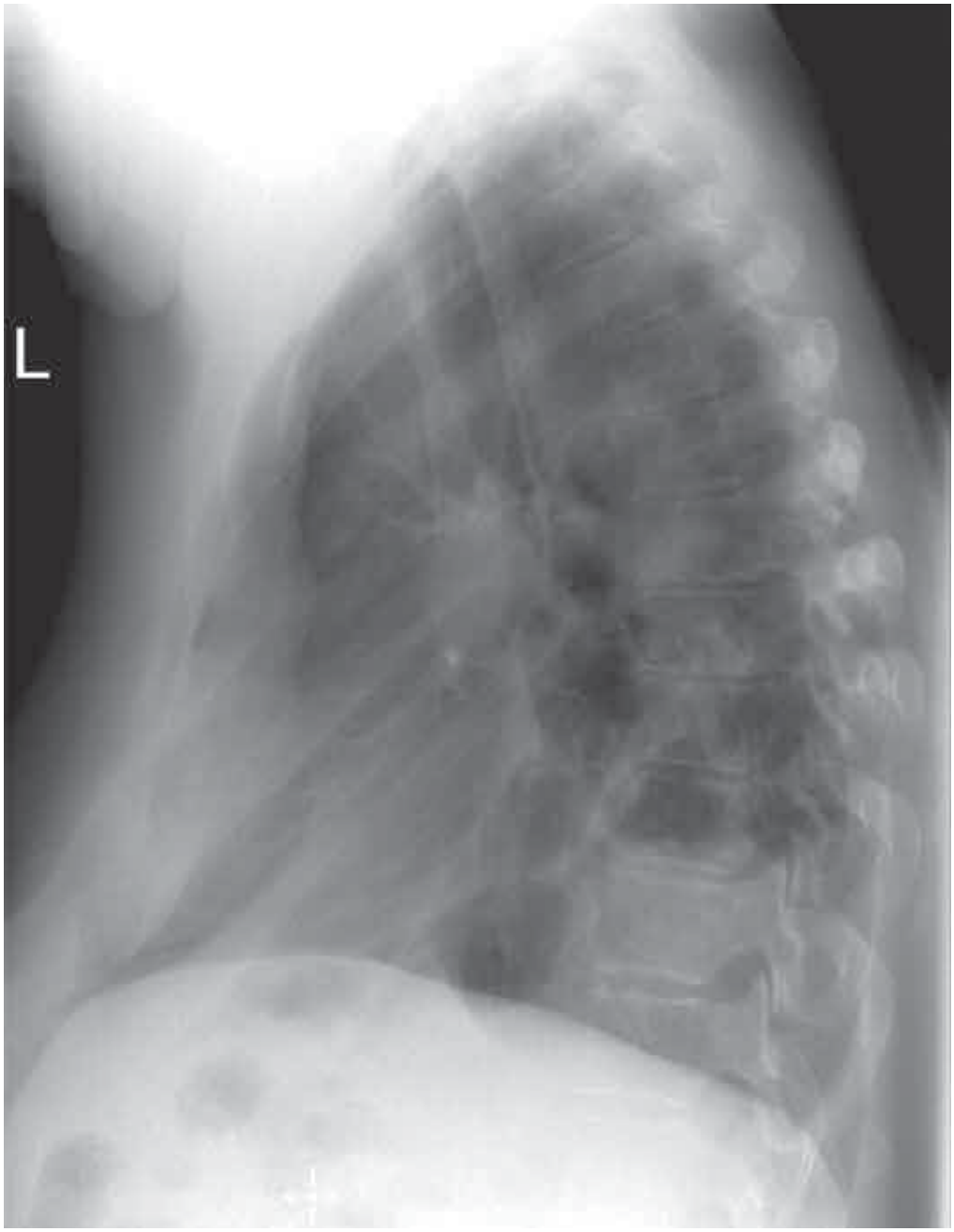
L

Hvad er den mest sandsynlige diagnose vurderet ud fra røntgen billedet?

- Venstresidig underlapsatelektase ✔
- Venstresidig hjerteinkompensation
- Venstresidig pneumothoraks

Side 68

40 årig mand CT skannes grundet abdominal smerter. Der identificeres en tumor proces i relation til mediastinum på venstre side, bagtil, på 5 cm. CT værdierne af denne proces er omkring minus 100 HU.

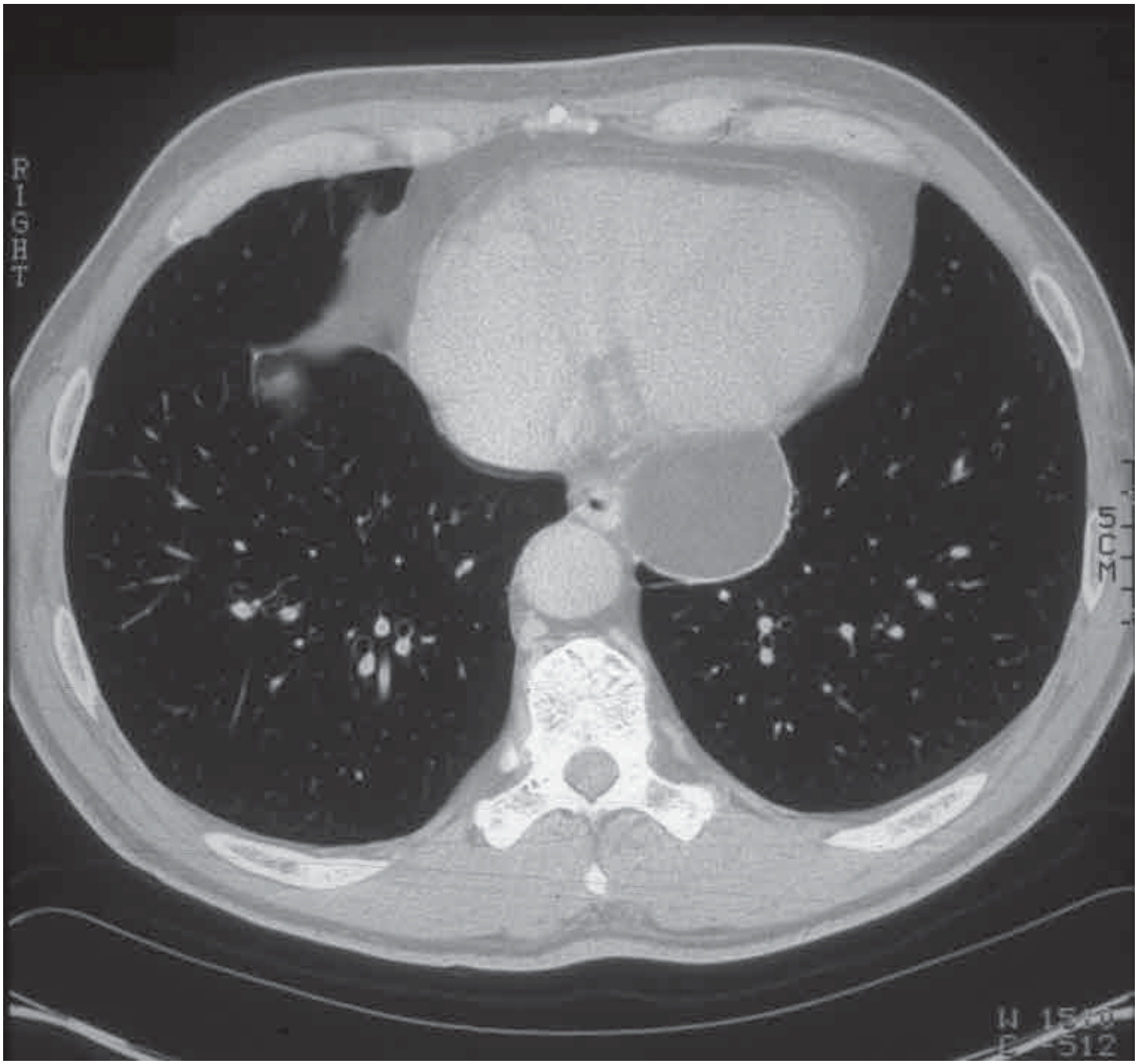

Hvad er den mest sandsynlige diagnose bedømt ud fra CT skanningen?

- Pericardie lipom ✔
- Aneurisme
- Pericardie cyste

Side 69

Det drejer sig om en 30-årig kvinde med Turners syndrom. Hun er også kendt med allergi overfor jodholdig kontrast. Du ønsker at planlægge et kontrolforløb på grund af øget risiko for aortadilatation og dissektion.

Hvilken undersøgelsestype vil du anbefale?

- MR skanning ✓
- CT skanning
- Digital subtraktions angiografi

Side 70

En 20-årig mand er nyligt opereret for pectus excavatum med barre. Du tilser ham på 2-dagen efter operationen og finder knitren i subcutis ved palpation af venstre hemithorax. Du bestiller et røntgen af thorax.

Hvad forventer du at finde?

- Subcutant emfysem og pneumothorax ✓
- Subcutant hæmatom og pleural ansamling
- Costafraktur og pleurit

Side 71

65 årig kvinde med angina pectoris. Smerte anfaldene har været hyppigere over de seneste måneder, og udløses nemmere. Patienten har normal nyre- og lungefunktion, og normalt BMI. Meget aktiv i det daglige, og er motiveret for at modtage et behandlingstilbud. Normal ekkokardiografi. Henvises til koronarangiografi, der viser stenose på venstre hovedstamme, samt højre koronararterie. Der holdes møde mellem hjertekirurgisk og kardiologisk afdelings hjerte team, der skal anbefale en behandlingsstrategi.
Hvilket af nedenstående tilbud bør hjerte teamet foreslå patienten?

- Koronar bypass kirurgi (CABG) med grafter til både højre- og venstresidige koronarkar. ✔
- Perkutan coronar intervention (PCI) med stentning af venstre hovedstamme og højre koronararterie.
- Optimering af den medicinsk antianginøs behandling. Revurdering af hjerte teamet, hvis ikke dette kan fjerne patientens angina pectoris.

Side 72

80 årig mand med tiltagende dyspnø svarende til NYHA klasse 2-3. Ingen angina.Kraftig systolisk mislyd over præcordiet ved stetoskopi og henvises derfor til ekkokardiografi. Denne viser svær aortastenose og hypertrofisk venstre ventrikel med normal EF%. Koronar angiografi er normal. Normal nyre- og lungefunktion. Ingen væsentlige komorbiditeter. Bor i eget hus med rask hustru, fuldt selvhjulpen og i god fysisk form.

Patienten diskuteres i hjerte teamet mellem hjertekirurger og kardiologer.

Hvilket af nedenstående udsagn er mest korrekt vedrørende valg af behandlingsstrategi?

- Patienten kan som udgangspunkt tilbydes såvel en konventionel åben hjertekirurgisk behandling, som en kateterbaseret aorta-stentklap via lysken. Valget træffes sammen med patienten på baggrund af en individuel vurdering af ønsker og risikoprofilen. ✔
- Patienten bør tilbydes konventionel kirurgi, da der ikke er kontraindikationer mod åben hjertekirurgi. Det er kun patienter med svære komorbiditeter eller svære forkalkninger i aorta ascendens (glasaorta) der tilbydes en kateterbaseret aorta-stentklap via lysken.
- Patienter på 80 år og derover er ikke kandidat til konventionel åben hjertekirurgi, så til denne patientkategori står valget mellem en kateterbaseret aorta-stentklap via lysken eller medicinsk behandling.

Side 73

50 årig erhvervsaktiv kvinde har gennem de sidste 6 mdr. fået tiltagende åndenød sv.t. NYHA klasse 2. Ingen angina pectoris, palpitationer eller synkoper. Der høres systolisk mislyd over præcordiet. Henvises til ekkokardiografi, der viser svær mitralsygdom på baggrund af prolaps af den posteriore mitralflig. I øvrigt normal ekkokardiografi med ikke dilateret hyperdynamisk venstre ventrikel. Koronarangiografien er normal.

Hvilken af følgende behandlings muligheder er den rigtigste?

- Patienten tilbydes mitralklapsoperation, da hun har symptomatisk svær mitralinsufficiens. Hvis teknisk muligt skal der udføres reparation af klappen (mitralplastik). ✓
- Patienten skal tilbydes mitralklapsoperation med udskiftning af mitralklappen med en kunstig klapprotese. Det er ikke indiceret at reparere klappen hos patienter over 40 år.
- Patienten skal følges tæt, men ikke tilbydes operation aktuelt, da indikation for mitralkirurgi krævet ét symptom udover dyspnø. Dvs. At patienten skal udvikle palpitationer, angina eller synkope for at udløse operationstilbud.

Side 74

28 årig kvinde indlægges via. egen læge pga. åndenød og brystsmerter. Er for 2 dage siden kommet hjem fra venindetur i New York. I akutmodtagelsen foretages ekkokardiografi, der viser dilateret højre ventrikel og en svært utæt trikuspidalklap. Pt. har forhøjet D-Dimer. EKG viser sinustakykardi (95 slag/min) og højresidigt belastningsmønster. Blodtryk 130/70 mmHg.

På modtagelsen bliver patienten hurtigt dårligere, svært dyspnoisk, og næste blodtryk er 70/40 mmHg ,og telemetri med sinusrytme på 135 slag/min.

Hvad er den tentative diagnose? Og hvad er næste skridt?

- // Obs. lungeemboli. // Pt. konfereres med højt specialiseret center med henblik på evt. trombolysebehandling eller kirurgisk embolektomi. ✓
- //Obs. kardiogent shock // pga. akut opstået trikuspidalklapsinsufficiens. Pt. overflyttes til højt specialiseret center med henblik på akut operation for svær trikuspidalinsufficiens.
- // Obs. Lungeemboli//. Der bestilles akut CT pulmonal angiografi og der opstartes antikoagulerende behandling med Marevan og lavmolekylært heparin.

Side 75

38 årig mand med Ehlers-Danlos syndrom. Gennem 1 måned konstant murrende fornemmelse i brystkassen ved og enkelte gange stikkende smerter i ryggen i forbindelse med cykling. Har forsøgt behandling mod sure opstød uden effekt. Har en onkel, der har fået fortaget koronar bypass operation. Patienten ryger ikke.

Hvilken af nedenstående tentative diagnoser bør udelukkes?

- Thorakalt aortaaneurisme. ✓
- Lungeemboli
- Iskæmisk hjertesygdom.

Side 76

En 23 årig mand indlægges akut med en stor højresidig pneumothorax. Du skal anlægge et pleuradræn. Hvor i huden vil du vælge dit indstiksted?

- I højre forreste axillærlinie, interkostalrum 4-5, kranielt for papilniveau, bag musculus pectoralis. ✓
- I højre bageste axillærlinie, intercostalrum 4-5, kranielt for papilniveau, bag musculus pectoralis.
- Midtclaviculært på højre side i intercostalrum 4-5.

En 26 årig kvinde skal have anlagt et pleuradræn på grund af en stor spontan pneumothorax.

Hvor i pleurahulen vil du tilstræbe, at spidsen af pleuradrænet placeres?

- Apikalt, anteriort ✓
- Basalt, anteriort
- Dorsalt, basalt

Side 77

Side 78

En multitraumatiseret ung mand indbringes efter et trafikuheld til traumecenteret. Manden har multiple frakturer – heriblandt flere venstresidige costafrakturer. Han er kold, klamtsvedende, takykard, takypnøisk, hypotensiv og har halsvenestase.

Patienten har alle nedenstående tre tilstande - men hvilken af de tre tilstande er den mest akut truende for denne patient – og skal behandles først?

- Trykpneumothorax ✔
- Svær lungekontusion
- Svær blødning

Side 79

Hos patienter med lungeabsces vælger man næsten altid medicinsk behandling med antibiotika.

Hvorfor vælger man meget sjældent at aspirere/udtømme abscesser fra lungen, selvom det er teknisk muligt f.eks CT-vejledt, når nu udtømning af abscesser er den gængse behandling de fleste andre steder i kroppen?

- Risiko for fisteldannelse til huden ✔
- Risiko for lungeblødning i forbindelse med punktur
- Stor risiko for recidiv af abscessen efter udtømning

Side 80

Tidligere rask 29 årig mand kommer, mandag aften, via vagtlæge på skadestuen på grund af nyopstået dyspnø samt respirationssynkrone smerter i højre side af brystet. Smerterne opstod pludseligt lørdag eftermiddag mens han lå på sofaen. Han følte et smæld i brystet og fik efterfølgende smerter svarende til højre side af thorax med udstråling til højre arm. Han kontaktede vagtlægen, der tolkede tilstanden som facetledssyndrom. På grund af forværring i form af dyspnø, og skærende smerter igen kontakt til vagtlæge mandag som sender patienten på skadestuen.

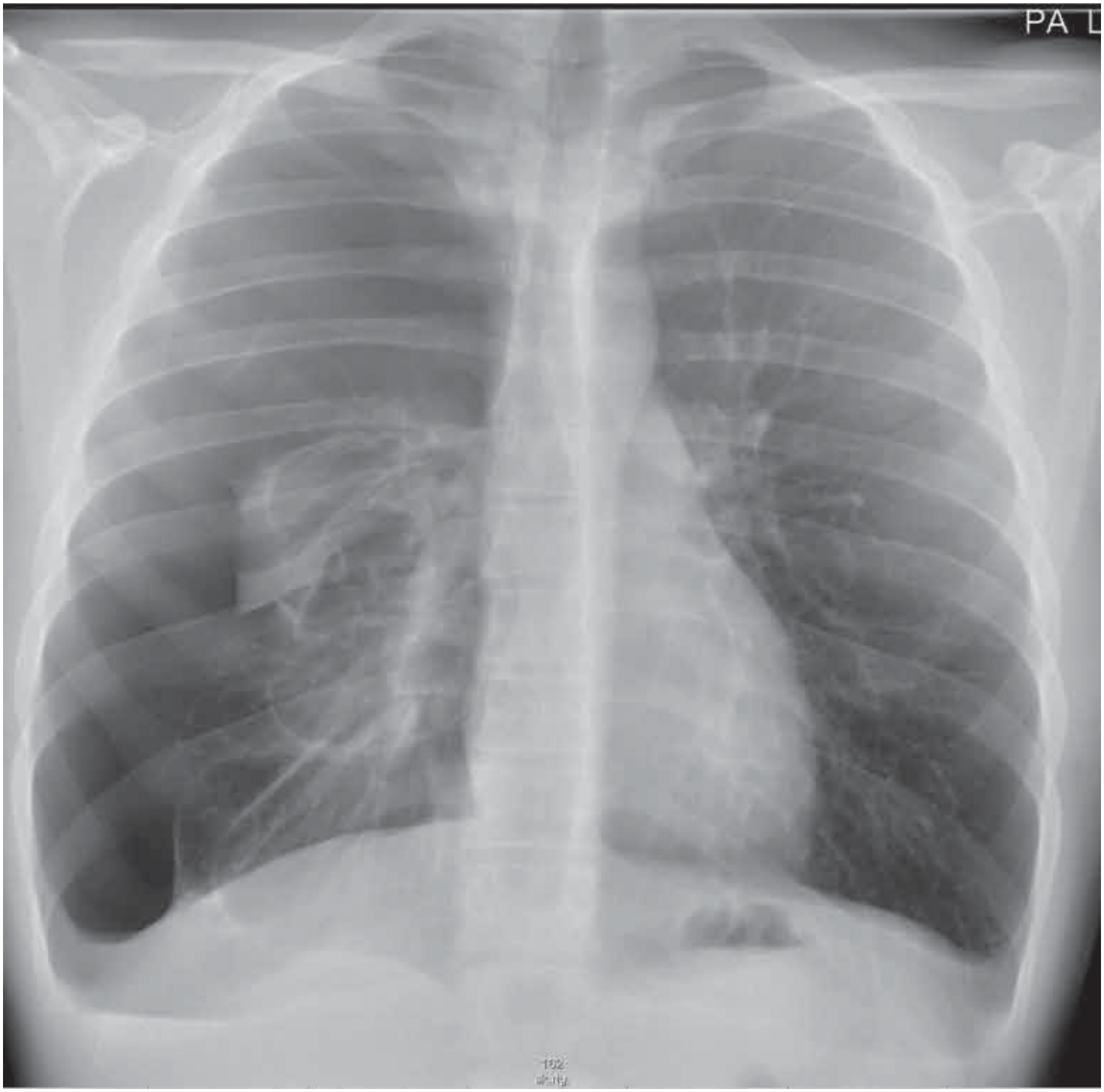

Hvad fejler patienten?

- Pneumothorax ✔
- Højresidig underlaps pneumoni
- Højresidig pleuritis